

APOLLINEM MEDICUM ET AESCULAPIUM

ČASOPIS PODRUŽNICE SRPSKOG LEKARSKOG DRUŠTVA U LESKOVCU

APOLLINEM MEDICUM ET AESCULAPIUM
HYGEAMQUE AC PANACEAM IURO DEOSQUE
OMNES ITEMQUE DEAS TESTES FACIO ME
HOC IUSIURANDUM ET HANC CONTESTA-
TIONEM PRO VERIBUS ET IUDICIO MEO INTE-
GRE SERVATURUM ESSE...



APOLONOM LEKAROM I ESKULAPOM, HIGI-
JOM I PANAKEJOM SE ZAKLINJEM I POZIVAM ZA
SVEDOKE SVE BOGOVE I BOGINJE, DA ČU OVU
ZAKLETVU I OVO PRIZIVANJE, PREMA SVOJIM
MOĆIMA I SVOM RASUĐIVANJU, U POTPUNOSTI
OČUVATI...

INDEXED IN BIOMEDICINA SERBICA * INDEXED IN SCINDEKS BETA * COBISS-SR-ID 8421890 * ISSN 0352-4825

Glavni i odgovorni urednik:

Milorad Pavlović

Urednici:

Saša Grgov
Zoran Anđelković
Dragoslav Aleksić
Miomir Prokopović

Uređivački odbor:

Dragan Stanković,
Dragan Jovanović,
Radimir Mitić,
Jasmina Zdravković,
Srđan Matić,
Đorđe Cekić,
Irena Ignjatović,
Suzana B. Mitić,
Vidica Popović-Cakić,
Marija Davidović,
Svetislav Krstić,
Zoran Janković,
Sekula Mitić,
Zoran Tomić,
Miodrag Damjanović,
Vladimir Marković.

Redakcijski kolegijum:

Dragan Krasić (Niš)
Dragan Zdravković (Beograd)
Slobodan Obradović (Kragujevac)
Dušan Jovanović (Novi Sad)
Dušan Mitrović (Beograd)
Milan Višnjic (Niš)
Milenko Uglješić (Beograd)
Stojanka Arsić (Niš)
Milorad Mitković (Niš)
Biljana Đorđević (Niš)
Radmilo Janković (Niš)
Sanja Mitrović (Beograd)
Stojan Radić (Niš)
Tomislav Jovanović (Pristina)
Desimir Mladenović (Niš)
Željko Miković (Beograd)
Jovica Hadži-Đokić (Beograd)
Sanja Milenković (Zemun)
Jovan Nedović (Niš)
Lana Mačukanović-Golubović (Niš)
Boris Kamenov (Niš)
Svetozar Krstić (Beograd)
Svetozar Damjanović (Beograd)
Vlada Kostić (Beograd)
Ivan Stefanović (Niš)

Tehnički urednik:

Čedomir Đorđević

Lektori:

Julijana Konić - srpski jezik
Milica Dosev - engleski jezik

Tehnički sekretar:

Slavica Stamenković

Štampa: SVEN - Niš
Tiraž: 300 + 200 CD

Prvi broj časopisa pod nazivom APOLLINEM MEDICUM ET AESCULAPIUM
štampan je 4. februara 1984. godine

ADRESA UREDNIŠTVA: Leskovac, Svetozara Markovića 116

www.sld-leskovac.com

E-mail: sldle@ptt.rs

žiro-račun: 160-18335-70, Banca Intesa - SLD Leskovac

SADRŽAJ CONTENTS

ORIGINALNI RADOVI

ORIGINAL ARTICLES

1. Slepa rašlja rašljastog uretera - prikaz bolesnika

Blind ending of a Y- shaped urether
- Case study

Rade R. Babić, S. Babić

5. Restitutivna rehabilitacija limfedema ruke u Onkološkom odeljenju Opšte bolnice u Leskovcu u periodu 2008-2013.

Restitution Rehabilitation of an Arm Lym-
phedema on the Oncology Ward in General
Hospital in Leskovac from 2008 to 2013.

*Sekula Mitić, G. Živković,
D. Stojanović, D. Sapundžić*

9. Nekrotizirajući fasciitis potkolenice - prikaz bolesnika

Necrotizing Lower Leg Fasciitis
- Case Report

Zoran Todorović

14. Određivanja osovine vrata butne kosti pomoću dve paralelne duži - predlog metode

Determining the axis of the femoral neck
using two parallel straight lines
- the suggested method

*Zoran Anđelković, D. Mladenović,
I. Micić, M. Mladenović*

23. Bifokalni prelomi dijafize tibije i njihovo lečenje - naša iskustva

Bifocal tibial shaft fractures and their
treatment - our experience

*Marko D. Mladenović, I. D. Micić, S. Karalejić,
S. Milenković, V. Jovanović, D. S. Mladenović,
P. M. Stojilković, Z. R. Anđelković, T. Milenković*

30. Učestalost dijabetesa kod bolesnika sa depresijom

The Frequency of Diabetes in Patients
with Depression

Goran I. Tojaga, J. M. Pavlović, J. J. Pavlović

ODABRANE TEME

SELECTED TOPICS

35. Upotreba tumorskih markera u kliničkoj praksi

The Use of Tumor Markers
in Clinical Practice

Goran Živković, S. Mitić, M. Petković

Uputstvo autorima

Instructions to authors

ORIGINALNI RADOVI

SLEPA RAŠLJA RAŠLJASTOG URETERA - PRIKAZ BOLESNIKA

Rade R. Babić, S. Babić

Centar za radiologiju KC Niš
Visoka zdravstvena škola strukovnih studija "Hipokrat" u Bujanovcu

SAŽETAK

Uvod: Rašljast ureter sa slepom rašljom je izuzetno retka anomalija urosistema. Slep ureter histološki ima sve slojeve normalnog uretera. Slep završetak uretera pokazuje jaču ili slabu dilataciju. Klinički, anomalija protiče asimptomatski. Dijagnostikuje se slučajno, rendgenološkim pregledom, intravenskom urografijom.

Prikaz bolesnika: Prikazujemo rendgenološko-kliničku sliku slepe rašlje rašljastog uretera kod 62-godišnjeg bolesnika iz Soko banje, kod kojeg smo anomaliju dijagnostikovali slučajno urografskim pregledom (IVU). Urografski pregled je obavljen jonskim jodnim kontrastnim sredstvom (JKS) - Urografin 76%, u dozi 1,0 ml/kg telesne težine bolesnika. Davanje JKS obavljano je preko i.v. plasirane i fiksirane braunile, kao spori bolus, u vremenu od 1-1,5 minute. Načinjeni su: nativni rendgenogram urotrakta, urogrami u toku 5, 10, 15, 20 minuta, descentni cistogram, postmukcioni urogram i urogram u I i II kosom položaju. Rendgenološkim pregledom vizualizujemo da su bubrezi ortotopičnog mesta, urednog oblika i veličine, oštre i jasno ocrtane konture, funkcionalni, razgranatih pijelokaliksni sistema, urednih čašica i pijelona. Desni ureter je rašljast, sa slepom medijalnom rašljom koja polazi iz pelvičnog segmenta desnog uretera, na 3-4 cm od orificijuma i paralelno prati matični ureter do transversalnog nastavka petog lumbalnog pršljena (L5), gde se slepo završava. Slep ureter je dijametra 3-4 mm, dužine 7-8 cm, oštre konture, terminalno dilatiran. Levi ureter je urednog položaja, toka, dijametra u granici normale, prohodan. Mokraćna bešika urednog položaja, oštro ocrtane konture, homogeno ispunjena, lučno potisnute baze, zbog uvećane prostate.

Zaključak: Prikazana je rendgenološko-klinička slika rašljastog uretera sa slepom rašljom kod 62-godišnjeg bolesnika, dijagnostikovana slučajno IVU pregledom. Anomalija rašljasti ureter sa slepom rašljom je bez većeg kliničkog značaja, ali prikaz smatramo interesantnim, jer iz nama dostupne literature ovo je prvi ovakav prikaz u našoj sredini.

Gljučne reči: anomalije urosistema, slepa rašlja rašljastog uretera, radiološka slika, urografija, jodno kontrastno sredstvo

SUMMARY

Introduction: A Y-shaped urether with a blind ending is an exceptionally rare urotract anomaly. Blind urether has all hystological layers of a normal urether. A blind ending displays a dilatation of a lesser or greater degree. Its length varies from a few millimeters to several centimeters. It is clinically asymptomatic. It is accidentally diagnosed by x-ray examination.

Case study: We are presenting a radiological and clinical status of a Y-shaped urether with a blind ending in a 62 year old patient from Sokobanja, in whom we have accidentally diagnosed the anomaly by urographic examination (IVU). The urographic examination has been conducted using an ionic iodine contrast solution (ICS) - Urografin 76%® in a dose of 1.0 ml/kg of patients body weight. The ICS has been applied through a fixed i.v. needle, as a slow bolus, over the time of 1-1.5 minutes. A native radiograph of the urotract is made, as well as urograms during 5, 10, 15, 20 minute, descent cistogram, postmicturitional urogram and a urogram in the II oblique position. We can show that the kidneys have an orthotopic position, normal shape and size, sharp and clear contours, normal function, branched pyelocalycal systems, normal calyces and pyelon with a urographic examination. The right urether is Y-shaped with a medial blind ending, which starts from the pelvic segment of the right urether, some 3-4 cm from the orifice and stays parallel to the right urether till the transversal process of the fifth lumbar vertebra (L5), where it ends blindly. The blind urether is 3-4 mm in diameter, 7-8 cm in length, with sharp contours, terminally dilated. The left urether has normal position, coarse, diameter and function. The urinary bladder has normal position, sharp contours; it is homogenously filled with an archly elevated base, because of an enlarged prostate.

Conclusion: We have presented a radiological and clinical status of a Y-shaped urether with a blind ending in a 62 year old patient, which we had accidentally diagnosed by urographic examination (IVU). We believe that Y-shaped urether with a blind ending is an anomaly without greater clinical significance, but it is interesting because this is the first case study in our region, judging from the available literature.

Key words: urotract anomaly, Y-shaped urether with a blind ending, radiographic picture, urography, iodine contrast media

UVOD

Anomalija bifidnosti uretera jedna je od najčešćih anomalija uretera.^{1,2} Poremećaj organogeneze ogleđa se u poremećaju pupljenja ureteralnog pupljaka.

Javlja se u vidu parcijalne udvojenosti uretera (ureter bifidus) ili kompletne udvojenosti uretera (ureter duplex)¹⁻¹⁴, a može se javiti i u vidu varijeteta:

- udvojen ureter, gde se jedan od uretera slepo završava, a drugi ureter povezuje bubrež sa mokraćnom bešikom,

Adresa autora: Prof. Rade R. Babić, radiolog, Centar za radiologiju KC Niš, Bulevar dr Zorana Đinđića br. 48, 18000 Niš, E-mail: gordanasb@open.telekom.rs

- rašljast ureter sa slepim završetkom jedne rašlje,
- inverzno rašljasti ureter sa slepim završetkom jedne rašlje, ili
- normalno razvijen ureter oko kojeg se spiralno uvija slepi ureter.³

Smatra se da slepa rašlja rašljastog uretera nastaje zbog zaustavljanja rasta jednog od dva istostrana akcesorna ureteralna pupoljka kao posledica dejstva endogenih i/ili egzogenih teratogenih agenasa.

U sklopu ove anomalije mogu biti pridodate i druge anomalije urosistema.¹⁻¹¹

Slepi ureter kod udvojenog ili rašljastog uretera histološki ima sve slojeve normalnog uretera. Kraj slepog uretera pokazuje jaču ili slabu dilataciju. Dužina slepog uretera varira od nekoliko milimetara do dužine normalnog uretera.

Simptomi su nespecifični. Najčešći simptom je bol u abdomenu ili slabinama, koji najverovatnije nastaje usled poremećaja peristaltike uretera.¹⁻¹¹

Dijagnoza se postavlja slučajno, intravenoskom urografijom (IVU). U cilju bolje vizualizacije slepog uretera indikovana je IVU u Trendelenburgu, I i/ili II kosom položaju.

Cilj rada je da prikaže rendgenološko-kliničku sliku slepog završetka rašlje rašljastog uretera, jedne od izuzetno retke anomalije urosistema.

PRIKAZ BOLESNIKA

U periodu od 1994.-2012. godine, u Specijalističkoj službi Centra za radiologiju Kliničkog centra Niš u Nišu, urađeno je 17.606 IVU.

Iz filмотеке izdvajamo urograme sa anomalijama urosistema. U rezultate rada ilustrujemo rendgenološko-kliničku sliku bolesnika sa slepom rašljom rašljastog uretera.

Bolesnik, rođen 1944. godine, telesne mase oko 70 kg, sa mestom življenja Soko banja, javlja se na rendgenološki pregled - nativni rendgenogram urotrakta i IVU.

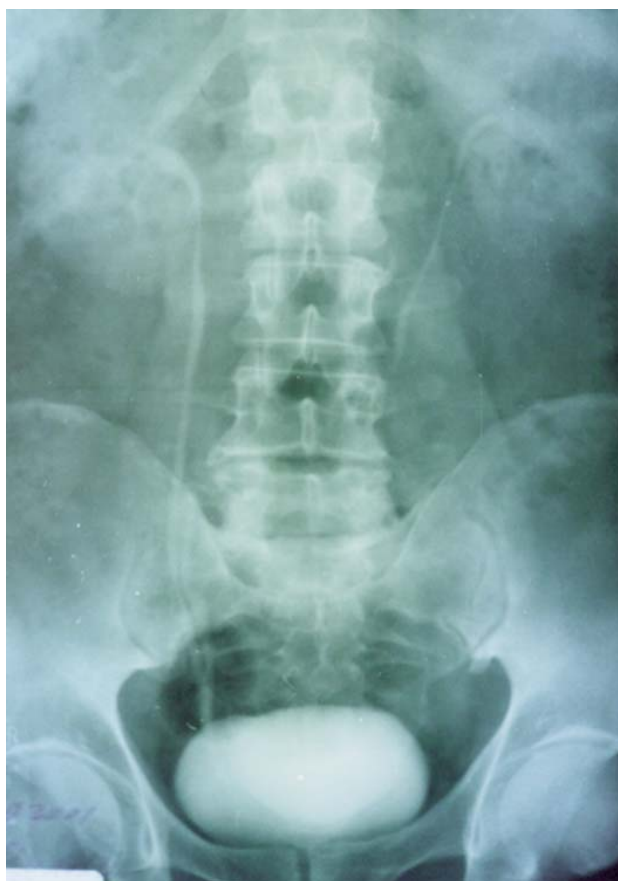Uputna dijagnoza: Colicae ren. l. sin.

Laboratorija: ureja - 7,0 mmol/l; kreatini - 110 * mol/l.

Anamneza: urografski pregled se izvodi po prvi put, bolesnik nije alergičan na medikamente, ne boluje od idiosinkrazijskih oboljenja (bronhijalna astma, alergijski rinitis i dr.).

Jodno kontrastno sredstvo (JKS): Urografin 76%®.

Preko intravenozno (i.v.) plasirane i fiksirane braunile daje se 60 ml jonskog JKS, injekciono, kao spori bolus, u vremenu od 1-1,5 minute. Čine se nativni rendgenogram urotrakta i urogrami u toku 5, 10, 15, 20 minuta, descendentni cistogram, postmukcioni urogram i urogram u I i II kosom položaju. Za prikaz rendgenološkog nalaza izdvojeni su urogrami u toku 15 minuta (slika 1) i u zadnjem i kosom položaju (slika 2).



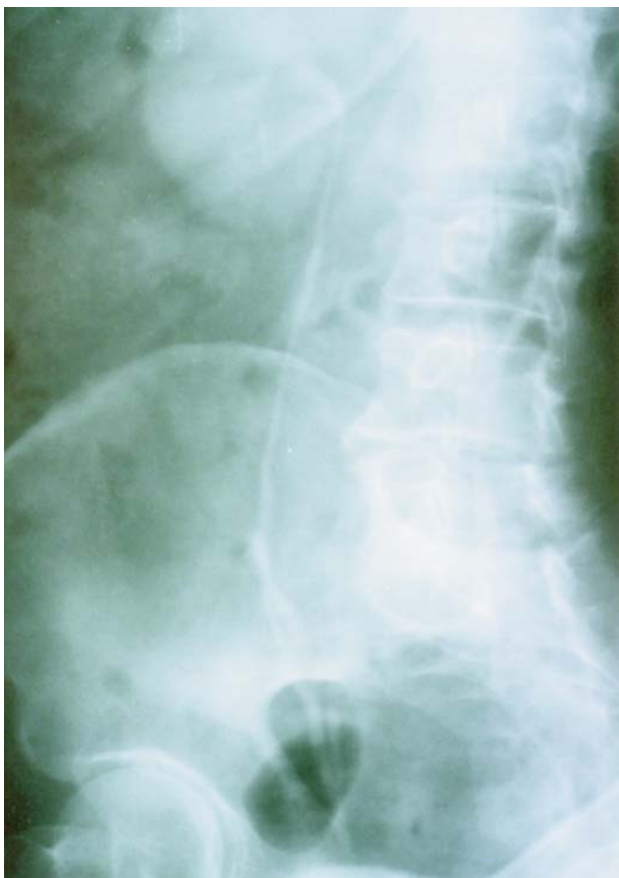
Slika 1. Slepa rašlja desnog uretera. Analogni urogram u toku 15 minuta. Kontrastno sredstvo: Urografin 76%®. Stav pacijenta: ležeći. Projekcija: anteroposteriorna.

Rendgenološki dijagnostikujemo da su bubrezi ortotopičnog mesta, urednog oblika i veličina, oštre i jasno ocrtane konture, funkcionalni.

Jodno kontrastno sredstvo bubrezi ekskretuju pravovremeno, istovremeno uz dobru koncentraciju JKS. Pijelokaliksni sistemi oba bubrega su razgranati, urednih čašica i pijelona.

Desni ureter je rašljast. Njegova medijalna rašlja je oštro ocrtane konture, dijametra je 3-4 mm, dužine 7- 8 cm, izdvaja se iz pelvičnog segmenta na 3-4 cm od orificijuma, prati paralelno ipsilateralni ureter sve do transversalnog nastavka petog lumbalnog pršljena (L5), gde se slepo završava sa terminalnom dilatacijom (slika 1 i 2).

Dinamika urina rašljastog uretera sa slepom rašljom je zbog prirode anomalije poremećena, pa se javlja u vidu uretero-ureteralnog refluksa. Levi ureter je urednog položaja, toka, dijametra u granici normale, prohodan. Mokraćna bešika urednog položaja, oštro ocrtane konture, homogeno ispunjena, lučno potisnute baze, zbog uvećane prostate.



Slika 2. Slepa rašlja desnog uretera. Analogni urogram u toku 20 minuta.. Kontrastno sredstvo: Urografin 76%®. Stav pacijenta: ležeći. Projekcija: zadnji I kosi položaj.

DISKUSIJA

Slepi završetak uretera kod rašljastog, ili udvojenog uretera je jedna od izuzetno retkih anomalija urosistema.

Prema podacima Smolkovića i Temmera, u svetu je opisano oko 100 bolesnika sa unilateralnim slepim ureterom, a samo kod jednog bolesnika anomalija je bila bilateralne lokalizacije.²

Smolković i Temmer su na petnaestogodišnjem materijalu dijagnostikovali slepi ureter u četiri bolesnika (tri žene i jednog muškarca), češće na levoj strani.²

Mi smo u periodu od 1994. do 2012. godine na 17.606 IVU slepi ureter registrovali slučajno u jednog 62-godišnjeg bolesnika, sa desne strane, i to kao samostalnu anomaliju.

ZAKLJUČAK

Prikazana je rendgenološko-klinička slika rašljastog uretera sa slepom rašljom kod 62-godišnjeg bolesnika.

Anomalija je dijagnostikovana slučajno, intravenskom urografijom.

Rendgenska slika rašljastog uretera sa slepom rašljom je patognomonična.

Anomalija je bez većeg kliničkog značaja, ali je interesantna kao jedan od retkih varijeteta anomalija urosistema.

Iz nama dostupne literature, u našoj sredini ovo je prvi ovakav prikaz ove izuzetno retko sretane anomalije urosistema.

Literatura:

1. Babić RR. Izuzetno retki varijeteti anomalija urosistema. Rendgenološka prezentacija. Acta Medica Medianae 2002; 4: 71-79.
2. Babić RR. The appearance of pyelocalical system in urotract disease at 10.000 urographies. Balkan radiology forum 2003, Herceg Novi, Serbia and Montenegro; 2003. p. 86.
3. Smolković J, Temmer B. Slepo završavajuća duplikacija uretera. Radiol Jugosl 1986; 3: 269 - 272.
4. Strahinjić S, Babić RR, Stanković-Babić G, Nikolić I, Stefanović V, Milatović V. i sar. Nefrologija - principi i praksa. Niš: Pelikan Print; 2002.
5. Babić RR. Radiološka slika anomalija bubrega. Niš: Grafika Galeb; 1996.
6. Tessler AN, Mahmoud P. Blind ending duplications of ureter. Urol 1973; 1: 46-50.

7. Babić RR. Neželjene pojave od kontrastnih sredstava pri urografiji sa predlogom mera za smanjenje rizika. Doktorska disertacija. Beograd: Univerzitet; 1998.
8. Lazić J, Šobić V, Čikarić S, Goldner B, Ivković T, Babić MR i sar. Radiologija. Beograd: Medicinska knjiga/Medicinske komunikacije; 1997.
9. Goldner B. Panić I. Klinička rendgenologija urinarnog sistema. Beograd-Zagreb; Medicinska knjiga: 1985.
10. Petković S. Urologija. Beograd; Medicinska knjiga: 1984.
11. Stojkov J, Berić M. Redkie anomalii poček. II siezed urologov Ukraini. Kiev. 1979.
12. Babić R, Milošević Z, Stanković Babić G: Web technology in health information system scientific journal of the Faculty of medicine in Niš 2012;29(2):81-87.
13. Babić RR: Neželjene reakcije na jedno kontrastno sredstvo u toku intravenske urografije. Zbornik sažetaka. Kongres radiologa Srbije. Niš. 2013.
14. Babić RR: Digitalna vizualizacija urosistema. U knjizi Prof. dr Strahinjica S. doc. Pavlovića N. i dr sc. Babića RR: Novi trendovi u nefrologiji. "Sven" – Niš. Niš. 2013.

RESTITUTIVNA REHABILITACIJA LIMFEDEMA RUKE U ONKOLOŠKOM ODELJENJU OPŠTE BOLNICE U LESKOVCU U PERIODU 2008-2013.

Sekula Mitić, G. Živković, D. Stojanović, D. Sapundžić

Onkološko odeljenje Opšte bolnice, Leskovac

SAŽETAK

Sekundarni limfedem ruke predstavlja jednu od najozbiljnijih kasnih komplikacija u hirurško-onkološkom lečenju karcinoma dojke. Tretman limfedema ruke u Onkološkom odeljenju Opšte bolnice u Leskovcu obavlja se od pre pet godina, po metodologiji Zavoda za rehabilitaciju Instituta za onkologiju Vojvodine u Sremskoj Kamenici. U ovom periodu tretirano je ukupno 77 bolesnica, među kojima i 12 sa sekundarnim limfedemom noge. Rezultati rada su veoma dobri, obzirom da se radi o hroničnom oboljenju, dugog toka koje zahteva potpunu saradnju bolesnika i terapeuta. Najbolji rezultati postignuti su u tretmanu lakih edema, prvog kliničkog stadijuma, sa medijanom restitucije od 67-73%. Otoci drugog stepena smanjeni su za 40-47%, a trećeg za 27-42%. Sem jedne bolesnice, sve su prevedene u niže kliničke stadijume, a kod preko 60% limfedema nije potreban dalji tretman, sem programa vežbi kod kuće i poštovanja normi ponašanja prema otečenoj ruci.

Gljučne reči: sekundarni limfedem ruke, tretman limfedema

SUMMARY

Secondary lymphedema of the arm represents one of the most serious late complications in surgical-oncological treatment of breast cancer. The treatment of the arm lymphedema on the Oncology ward in General Hospital in Leskovac has been performed for five years using the methods of the Rehabilitation Office in the Oncology Institute of Vojvodina in Sremska Kamenica. During this period of time, 77 female patients have been treated, among them 12 were with secondary leg lymphedema. The results of the research are very good, due to a chronic disease, which is long and requests the full cooperation between a patient and therapist. The best results are accomplished in the treatment of easy edemas of the first clinical stadium with median restitution of 67-73%. The swellings of the second degree were decreased for 40-47%, of the third degree for 27-42%. Except for one female patient, all of them were shifted into lower clinical stadia and over 60% of lymphedema does not require further treatment except for the exercise program at home and compliance of behavior standards for the swollen arm.

Key words: secondary arm lymphedema, treatment of lymphedema

Uvod

Edem ruke predstavlja jednu od najozbiljnijih komplikacija nakon radikalnih hirurških procedura na dojci.

U ranom postoperativnom periodu edem je obično posledica opstrukcije limfnih sudova prouzrokovanih infekcijom u aksilarnoj regiji. U kasnom postoperativnom toku, pored infekcije, edem ruke može prouzrokovati i recidiv karcinoma u aksili, fizičko opterećenje ili traumu kože.

Edem ruke, prema mnogim podacima, razvija se kod svake desete žene koja je podvrgnuta hirurško-onkološkim procedurama. Po izgledu,

otok može biti diskretan, ali kod dugotrajnih, nelečenih procesa, razvija se do slike elefantijaze ruke. Za kliničko stadiranje, potrebno je izračunati indeks edema merenjem obima pojedinih segmenata zdrave i otečene ruke i njihovim upoređivanjem.

Merenje se obavlja na pet standardnih mesta:

1. preko metakarpalnih zglobova šake
2. u nivou ručnog zgloba
3. na 10 cm ispod olekranona
4. preko olekranona
5. na 10 cm iznad olekranona.

Izračunavanjem odnosa bolesne i zdrave ruke, limfedem se razvrstava po kliničkim stepenima, od I-III ili opisno, na laki, umereno teški i teški.

Stepeni sler-a prema indeksu edema (IE)

$$IE = \frac{\text{zbir obima sa svih 5 mernih mesta otečene ruke}}{\text{zbir obima sa svih pet mernih mesta zdrave ruke}}$$

- 1,00-1,14 – limfedem prvog stepena
- 1,15-1,25 – limfedem drugog stepena
- preko 1,26 – limfedem trećeg stepena

Materijal i metod rada

Tretman limfedema u Onkološkom odeljenju, započet je 1. februara 2008. godine, nakon nabavke kompresorske pumpe i obuke kadra za sprovođenje kompletne dekongestivne fizikalne terapije, u Zavodu za rehabilitaciju Instituta za onkologiju-Vojvodine u Sremskoj Kamenici.

Tretman obuhvata klinički pregled, program vežbi, manuelnu segmentnu masažu, aparaturnu drenažu i postavljanje kompresivnog medicinskog rukava.

Bolesnice su za limfnu drenažu upućivane nakon kontrolnih onkoloških pregleda. Najveći broj obolelih, oko 85%, lečen je kombinovanom radikalnom hirurškom i onkološkom terapijom.

Prosečna starost edema iznosi 4 +/- 3,5 godine, sa širokim rasponom od najmanje 1 do maksimalnih 11 godina. U početnim danima rada bilo je više teških edema, pošto im, sem programa vežbi bez kontrole terapeuta, nije omogućen adekvatan fizikalni tretman.

Sa aktuelnim programom tretmana limfedema nema novih bolesnica sa teškim edemima, sem onih koji dolaze iz drugih regiona (Vranje, Vladičin Han, Trgovište).

Za 5 godina rada, tretirano je ukupno 77 osoba sa limfedemom.

Najveći broj 64(84%) je limfedema ruke, koji su kompletno tretirani, dok su limfedemi noge (13 bolesnica) tretirani samo aparaturno.

Trenutno, na tretman dolaze 23 bolesnice sa edemom ruke i njih tri sa edemom noge. Rezultati tretmana sekundarnog limfedema noge nisu prikazani, jer je primenjivana samo aparaturna drenaža, bez ostalih elemenata dekongestivne fizikalne rehabilitacije.

Statistika tretiranih sekundarnih limfedema

SLE	N	%	AKTIVNI	%
SLER	65	84%	23	35%
SLEN	12	16%	3	25%
UKUPNO	77	100%	26	33%

SLE-sekundarni limfedem, sler-sekundarni limfedem ruke, slen-sekundarni limfedem noge

Na tretman su, dominantno, upućivane osobe sa edemom ruke u prvom kliničkom stadijumu. Laki edem verifikovan je kod 2/3 njih. Svaka peta žena imala je umereno teški edem, dok je 10% obolelih došlo na tretman sa teškim edemom, u dva slučaja sa slikom elefantijaze ruke.

Rezultat tretmana ogleda se prvenstveno u funkcionalnom osposobljavanju ruke kao i poboljšanja u estetskom smislu.

Uspeh u radu zavisi od rada terapeuta, broja tretmana ali mnogo više od ponašanja bolesnika posle tretmana. Program vežbi, propisane norme ponašanja prema otečenoj ruci i nošenje medicinskog kompresivnog rukava, najvažniji su preduslov za dobar odgovor.

Za procenu kliničkog stadijuma posle tretmana, korišćeni su rezultati poslednjeg merenja, bez obzira na starost edema i broj prethodno sprovedenih tretmana.

Evidentno je smanjenje teških edema na samo 2% i umereno teških na 11%. Registrovano je znatno povećanje broja edema u prvom kliničkom stadijumu na čak 87%.

Stepeni limfedema ruke kod tretiranih bolesnika

PRE TRETMANA

SLER GR. 1	43	66%
SLER GR. 2	16	24%
SLER GR. 3	6	10%
UKUPNO	65	100%

POSLE TRETMANA

SLER GR. 1	57	87%
SLER GR. 2	7	11%
SLER GR. 3	1	2%
UKUPNO	65	100%

REZULTATI TRETMANA

- SLER GR. 1- min. smanjenje otoka - 19%
- SLER GR. 1- max. smanjenje otoka - 99%
- SLER GR. 1- mediana smanjenja otoka - 67-73%

Najzahvalniji za tretman je sekundarni limfedem u prvom kliničkom stadijumu. Otok je mek, bez fibroze, a vreme razvoja do tretmana uglavnom kratko. Najveći broj takvih otoka izvanredno reaguje na primenjene fizikalne procedure, sa kompletnim ireverzibilnim povlačenjem, sa jednim do dva tretmana.

Otoci koji su duže trajali, sa određenim stepenom fibroze, iako mali po obimu, od 2-3,9 cm po mernom mestu, zahtevaju više tretmana. Uvodni tretmani se sprovode po posebnom programu, radi omekšavanja ekstremiteta, a kasnije se pristupa agresivnijem pražnjenju. Otuda i diskrepancija u rezultatima od 19-99% smanjenja otoka. Medijana smanjenja otoka, od 67-73% je veoma prihvatljiva. Najveći broj, oko 60% limfedema, sem inicijalnog, ne zahteva dodatno tretiranje, jer je ruka potpuno funkcionalno osposobljena.

- SLER GR. 2 - min.smanjenje otoka - 20%
- SLER GR. 2 - max.smanjenje otoka -98%
- SLER GR. 2 - mediana smanjenja otoka - 40-47%

Tretman limfedema drugog kliničkog stadijuma je dosta zahtevniji i traži duži, kontinuirani tretman, saradnju bolesnica i poštovanje svih pokazanih normi ponašanja prema otečenoj ruci. Ovi otoci su veći po obimu, od 4, 0-5, 9 cm po bilo kom mernom mestu, uglavnom lako ili pretežno fibrozni. Otoci u ovoj grupi već imaju karakteristike hroničnog oboljenja, sa dugim to-

kom i promenljivim rezultatima u tretmanu. Maksimalno smanjenje otoka od 98% postignuto je kod edema kratke evolucije, sa pretežnom masnom komponentom i svi su prevedeni u prvi klinički stadijum. Fibrozirani edemi daju slabiji odgovor. Medijana smanjenja otoka je sasvim prihvatljiva. Otoci u ovom stadijumu se smanje za 40-47%, ruka je funkcionalna, ali je potreban dugogodišnji kontinuirani tretman radi održavanja postignutog i sprečavanja naknadnog punjenja.

- SLER. GR. 3 - min. smanjenje otoka -8%
- SLER. GR. 3 - max. smanjenje otoka -54%
- SLER. GR. 3 - mediana smanjenja otoka - 27-42%

Sekundarni limfedem ruke trećeg kliničkog stadijuma predstavljaju otoke dugačke, čak decenijske evolucije, sa otocima na pojedinim mernim mestima preko 6 cm, do 18 cm, koliko je izmereno pre prvog tretmana kod jedne bolesnice. Sinonim za ovaj klinički stadijum je „teška ruka“, otežane funkcije i estetski potpuno neprihvatljiva. Dominira fibrozna komponenta.

Program vežbi je teško sprovesti iako su zglobovi relativno očuvani, zbog brze zamorljivosti, a često i manjka motivacije. Broj tretmana je vremenski neodređen, doživotan ili do progresije tumorske bolesti. Često se, naročito u uvodnim tretmanima ne postiže merljivo smanjenje otoka, ali se boljitak ogleda makar u smanjenju fibroze. Često bolesnice u ovom stadijumu imaju vrlo izražene upale kože koje potpuno anuliraju prethodne rezultate tretmana. Medijana smanjenja otoka od 27-42% su prihvatljiva i domenu očekivanog. Uspeh tretmana je i prevođenje ovih edema u niži klinički stadijum. Trenutno se kod samo jedne žene održava teški edem, iako redovno dolazi na tretman.

Zaključak

Dosadašnjim radom, u prvih pet godina tretmana sekundarnog limfedema ruke, postignuti su veoma zapaženi rezultati:

1. Smanjenje teških edema za 84% i prevođenje u srednji i laki stepen;

2. Smanjenje srednje teških edema za 50% i prevođenje u laki stepen;
3. Preko 60% tretiranih limfedema 1. stepena ne zahteva dalji tretman;
4. Svi tretirani ekstremiteti su funkcionalni;
5. Oko 90 % tretiranih ekstremiteta su zadovoljavajućeg estetskog izgleda;
6. Tretman limfedema je svrsishodan, isto kao i lečenje svake druge hronične bolesti;
7. Rezultati tretmana zavise podjednako od rada terapeuta i od ponašanja bolesnika;

Literatura

1. Popović-Petrović S, Vasović M, Nedeljković M. Prevention and treatment of secondary lymphedema of the arm in breast cancer patients *Archive of oncology*, 10/2, 2002. 77-78;
2. Popović-Petrović S, Nedeljković M, Petrović T, Vasović M. Physical treatment of secondary lymphedema of the arm in breast cancer patients, *Archive of oncology*, 10/4, 2002. 261-262;
3. The diagnosis and Treatment of Periferal Lymphedema, Consensus Document of the International Society of Lymphology Executive Committee. *Lymphology* 2003;36:84-91.
4. Ryan TJ. a Search for Consensus on the Staging of Lymphedema. *Lymphology* 2004;37(4):180-2.

NEKROTIZIRAJUĆI FASCITIS POTKOLENICE – PRIKAZ BOLESNIKA -

Zoran Todorović

Služba ortopedije i traumatologije, Opšta bolnica Leskovac

SAŽETAK

Nekrotizirajući fascitis je retka, ali vrlo teška infekcija kože, potkožnog tkiva i fascije, koja je karakteristična izrazito brzim širenjem upale. Najčešći uzročnik je *Streptococcus pyogenes*, bakterija je poznata i pod nazivom "bakterija koja jede meso". Povezana je sa značajnim morbiditetom i mortalitetom.

Pedesetogodišnji muškarac primljen je na infektivno odeljenje Opšte bolnice Leskovac nakon dužeg ambulantnog lečenja. Odbio je hospitalizaciju pod dijagnozom Cellulitisa. Na prijemu je bio sa dijagnozom Erisipela desne potkolenice. Nakon primarnog lečenja antibiotskom terapijom, penicilinom u visokim dozama, uz konsultacije vaskularnog hirurga i ortopeda, dolazi do pogoršanja opšteg statusa pacijenta i pod slikom opšte upale čitave potkolenice i skoka vrednosti ks, se i crp pacijent je prebačen na Odeljenje ortopedije. Na prijemu, u toku dana, načinjena je fasciektomija i drenaža serozno purulentnog sadržaja. U popodnevnim časovima, nakon skoka temperature, u opštoj anesteziji uradjena je nekrektomija ukupno zahvaćenog tkiva, a posebno kože u prednjoj loži desne potkolenice, pri čemu je otvorena praepatelarna burza koja je bila primarni izvor infekcije. Uzet bris rane ostao je sterilan. Previjan je svakodnevno, uz čišćenje nekrotičnog tkiva. Konsultovan je i plastični hirurg. Sprovedena je intravenska primena antibiotika i mere intenzivnog lečenja. Zbog septičkog šoka i visokih vrednosti glikemije konsultovan je endokrinolog, tako da je pacijent preveden na insulinsku terapiju. Defekt kože, zaostao nakon učinjenih nekrektomija, rekonstruisan je kožnim transplantatom po Thiersch-u. Bolesnik je otpušten na kućnu negu dvadeset prvog dana nakon prijema u bolnicu. Nekrotizirajući fascitis je bolest opasna po život koja zahteva brzu dijagnozu, hitnu opsežnu hiruršku eksciziju nekrotičnog tkiva i rekonstrukciju nastalog defekta što ranije, radi prevencije sekundarnih infekcija. Mere intenzivnog lečenja i intravenska primena antibiotika gotovo uvek su potrebni u lečenju bolesti.

Ključne reči: nekrotizirajući fascitis, nekrektomija, transplantacija.

SUMMARY

Necrotizing fasciitis is rare, but very difficult infection of the skin, subcutaneous tissue and fascia, which is characterized by extremely fast spreading of the infection. The most common cause is *Streptococcus pyogenes*, bacteria which is also known as 'bacteria that eats meat'. It is related to the significant morbidity and mortality.

A fifty-year-old man is admitted to the Infectology in General Hospital in Leskovac after long period of being an outpatient. He refused the hospitalization under the diagnosis of Cellulitis. On the reception he was diagnosed with Erysipelas of the right lower leg. After the primary treatment of antibiotic therapy, with penicillin in high doses along with the consulting of a surgeon and orthopedist repeatedly, the general status of the patient deteriorated and under the picture of general inflammation of the whole lower leg and high values of blood analysis, erythrocyte sedimentation rate and crp, the patient was moved on the Orthopedic ward. On the admittance, during the day, fasciectomy and drainage of serous purulent containment was made. In the afternoon hours, after the rise of temperature, necrectomy of the whole diseased tissue was done under general anesthesia and especially necrectomy of the skin in the front part of the right lower leg, during which the prepatellar bursa was opened which was the primary cause of the infection. The wound swab which was taken remained sterile. The patient was bandaged every day along with the cleaning of the necrotic tissue. The plastic surgeon was also consulted. Intravenously use of antibiotics and intensive treatment measures were carried out. Because of the septic shock and high levels of glycaemia, an endocrinologist was consulted and the patient was put on the insulin therapy. The skin defect left after performed necrectomies, was reconstructed with skin transplant according to Thiersch. The patient was released for home care on the 21st day after his admittance to hospital. Necrotizing fasciitis is a disease which is life threatening and which requires a fast diagnosis, immediate extensive surgical excision of necrotic tissue and reconstruction of the defect as soon as possible in order to prevent the secondary infections. Measures of intensive treatment and intravenously use of antibiotics are almost always necessary in this treatment.

Key words: necrotizing fasciitis, necrectomy, transplantation

Uvod

Nekrotizirajući fascitis (NF) je retka, ali ozbiljna infekcija kože, potkožnog tkiva i fascije. Karakteriše je vrlo brzo širenje upale i posledično nekroza kože, potkožnog tkiva i mišićne fascije.

Adresa autora: Dr Zoran Todorović, Opšta bolnica Leskovac, Služba ortopedije i traumatologije.

Bolest je praćena značajnim morbiditetom i mortalitetom. Meleney je prvi opisao ovu bolest 1924. godine pod imenom »hemolitička streptokokna gangrena«. Trenutno postoje i druga imena koja se koriste da označe ovu bolest, kao što su: nekrotizirajući fascitis, bakterija koja jede meso, supurative fascitis ili nekrozni celulitis, itd.

Prema literaturi, incidencija bolesti je od 0,4/100.000 stanovnika/god. do 5,8/100.000 stanovnika/god. Učestalost je veća u manje razvijenim zemljama i regijama. Najčešće nastaje na mestu prethodnih povreda, kao što su penetrantne povrede, posekotine, ogrebotine, opekotine, rane od hirurških intervencija, kao i nakon porođaja, tupe traume, intravenska upotreba droge, ujeda insekata. Takođe se može pojaviti i bez prethodno vidljive povrede, što je i bio slučaj kod našeg pacijenta.

Tokom rata i velikih prirodnih katastrofa NF se javlja češće nego što je uobičajeno. Većina bolesnika obično ima neku pridruženu bolest ili stanja kao što su: starije životno doba, šećerna bolest, akutno ili hronično slabljenje bubrega, periferna bolest krvnih sudova, limfedem, obesitas, hronični alkoholizam, pothranjenost, maligna bolest, paraplegija i slično. Češće se pojavljuje u muškoj populaciji. Uzimanje nesteroidnih antiinflamatornih lekova može da prolongira postavljanje prave dijagnoze ublažavanjem glavnih simptoma upale. NF se razvija kada bakterija udje u telo, najčešće kroz mali rez, ogrebotinu.

Delovanjem bakterija i toksina koje one luče, dolazi do razvoja simptoma upale, nekroze kože i sistemskog odgovora, koji može uključiti i razvoj šoka i otkazivanje organa. Iako je broj bolesnika s ovom bolešću mali, moguće komplikacije koje uključuju sepsu, sindrom toksičnog šoka, respiratornu insuficijenciju, zastoj bubrega, miozitis, acidozu, anemiju, poremećaje zgrušavanja krvi, čine ovu bolest izuzetno ozbiljnom.

Prolongirano postavljanje tačne dijagnoze i brza progresija bolesti praćena nekrozom tkiva i razvojem sepse ostaju veliki problem u lečenju ove bolesti.

Rana dijagnoza obično se ne postavi na vreme, zbog oskudnih kliničkih simptoma i nedovoljnog kliničkog iskustva, a i zbog "bežanja" od teških pacijenata. U početku bolest može izgledati kao celulitis. Pacijenti se najčešće žale na intenzivni bol koji može izgledati preteran, s obzirom na spoljašni izgled kože. Kod pacijenta su u početku prisutni znaci upale, groznice i tahikardije. Sa progresijom bolesti, često u roku

od nekoliko sati, tkivo postaje progresivno natečeno, koža postane tipično crvena, vruća, izuzetno osetljiva i bolna, s pojačanim znojenjem zahvaćene regije. Plikovi ispunjeni crvenom ili crnom tečnošću, takođe, mogu biti prisutni.

Tipičan znak za NF je izrazita lokalna bolnost koja je neproporcionalna s kliničkim nalazom. Ako se ne preduzme pravovremeno lečenje, dolazi do brzog razvoja upalnog procesa, nekroze kože i sistemskog odgovora sa razvojem šoka. Kompjuterizovana tomografija (CT), magnetna rezonanca (MR) i laboratorijski nalazi (leukocitoza, acidoza, anemija, elektrolitski disbalans, poremećeno zgrušavanje krvi) mogu pomoći u donošenju pravilne dijagnoze.

Preporučuje se za uvođenje u kliničku praksu indexa LRINEC (laboratory risk indicator for necrotizing fasciitis).

Tabela 1. Index LRINEC

crp	< 150mg/l	0
	> 150	4
wbc	< 15	0
	Od 15 do 25	1
	> 25	2
hgb	< 135 g/l	0
	110-135	1
	>135	2
Na	> 135 mmol/l	0
	< 135	2
Kreatinin	< 141 umol/l	0
	> 141	1
glikemija	< 10mmol/l	0
	> 10	1

- Vrednost LRINEC preko 6 korelira u 92 % verovatnoće da je u pitanju Necrotizirajući fasciitis. Dostupnost ovih laboratorijskih merenja je jedna od prednosti koje LRINEC izdavaju kao zgodan dijagnostički alat.

- Finger test se koristi u dijagnostici kao nesiguran, ali može da privuče pažnju hirurga. Na mestu gde se sumnja infiltrira se lokalni anestetik, a potom se načini incizija od 2 cm i to tako da ide u dubinu do duboke fascije. Nedostatak krvarenja je znak za NF.

Mnoge vrste bakterija mogu izazvati nekrotizirajući fascitis (npr. Grupa A streptokoka - *Streptococcus pyogenes*), *Staphylococcus aureus*, *Clostridium perfringens*, *Bacteroides fragilis*, *Aeromonas hydrophila*.

Bolest se klasifikuje kao tip I (polymicrobial)

- tip II (monomicrobial)
- tip III (gasne gangrene) koji je uzrokovan *Clostridium* bakterijama. Većina slučajeva nekrotizirajuće fascitisa su tip I, a samo 15% slučajevima kao tip II.

NF se može pojaviti na bilo kojem delu tela, ali obično se javlja na ekstremitetima ili trupu. Prema literaturi, deo polimikrobnih infekcija se povećava. Bolnički mortalitet NF-a je do 37%. U literaturi je opisan mortalitet od 64,7% bolesnika u grupi od 17 bolesnika s cirozom jetre. Kod bolesnika koji prežive NF često zaostane značajno narušenje opšteg zdravstvenog stanja ili fizičkog izgleda, što obično zahteva dugotrajno lečenje i rehabilitaciju.

Prikaz bolesnika

Pedesetdvođodisnji muškarac zatražio je pomoć u Urgentnom centru Opšte bolnice Leskovac zbog otoka i bolova u desnoj potkolenici. Pregledan je od strane doktora urgentne medicine i ortopeda, a konsultovan je i vaskularni hirur. Odbio je bolničko lečenje. Lečen je polivalentnom antibiotskom terapijom pod dijagnozom celulitisa. Nakon dva dana uradjena je laboratorijska obrada i kolor dopler krvnih sudova, koji je bio negativan.

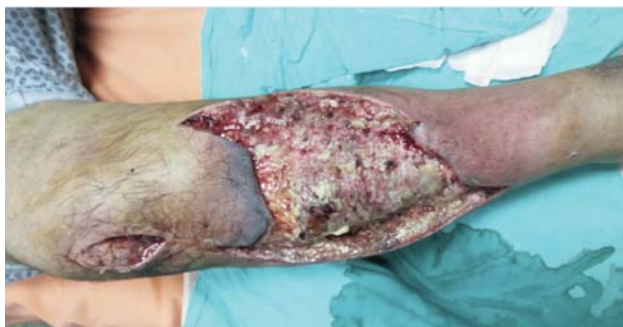Zbog jakih bolova u desnoj potkolenici, nakon par dana opet je bio kod ortopeda, koji sumnja na erizipel, pa ga upućuje na Infektivno odeljenje, gde biva primljen sa vodećom dijagnozom erisipelas cruris, pri čemu je laboratorijski obrađen. Uključen je antibiotik - kristalni penicilin.

Pacijent je nakon dva dana poslat na konsultativni pregled na Ortopedsko odeljenje. Kod prijema bolesnik je bio somnolentan, razdražljiv, tražio je analgetike zbog jakih bolova koje je trpeo. Kliničkim pregledom u ambulanti utvrđeno je da je bolesnik imao blago povišenu temperaturu 37,6 °C (uz raniju konzumaciju analgetika, antipiretika i antibiotika). Desna potkolenica bila je natečena i izrazito bolna u mirovanju i na palpaciju sa područjem crvenkaste i zagasito crvene kože veličine 15×25cm, s prednje i lateralne strane desne potkolenice.. Mestimično su na zahvaćenom delu bile prisutne bule različite veličine ispunjene crnom tečnošću.

Anamnestički je na prijemu kod bolesnika utvrđeno postojanje šećerne bolesti, koju pacijent nije lečio, gde je vrednost glikemije bila 27. Laboratorijski nalazi kod prijema bili su izvan referentnih vrednosti: leukociti 24.1, er.4.01, crp 377,9, g, sedimentacija prvi sat 120, Na 124 mmol/l, Ca 1,86 mmol/l, HGB 121.8, HCT 0,35, trombociti 424, ukupni proteini 47 g/l, albumini 29 g/l, urea 4,3 mg/dl, kreatinin 70.1 mg/dl i alkalna fosfataza 158,0. Tenzija 110/60 mmHg, puls 95 otkucaja u minuti, bio je blago tahipnoičan (17 udaha u minuti). Vrednost LRINEC indexa je na prijemu bila 7, što potvrđuje dijagnozu Necrotizirajućeg fascitisa.

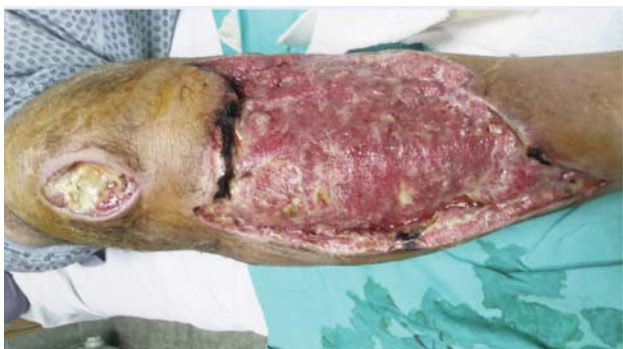Postavljen je venski put i započeta nadoknada tečnosti. Pacijent je preveden na Odeljenje ortopedije, gde je i obradjen. Učinjena je korekcija poremećaja elektrolita, intravenska primena antibiotika (Azaran1.0 na 12 sati, klindamicin 3×600mg), a uključeni su i analgetici. Iz literature se posebno preporučuje Klindamicin zbog svog supresivnog efekta na produkciju egzotoksina i smanjenje virulencije bakterija, jer inhibira sintezu proteina u bakterijama.

Pacijent je pripremljen za operativno lečenje. Tokom operacije je načinjena opsežna nekrektomija kože i potkožnog tkiva, kao i fascije iznad mišića prednje i spoljne lože potkolenice. Između tkiva kože i fascije nađeno je prisustvo sloja žućkaste tečnosti. Uzet je intraoperativno bris sa dva mesta. Bris je ostao sterilan. Nekrektomija i previjanje ponovljeni su nakon dva dana.

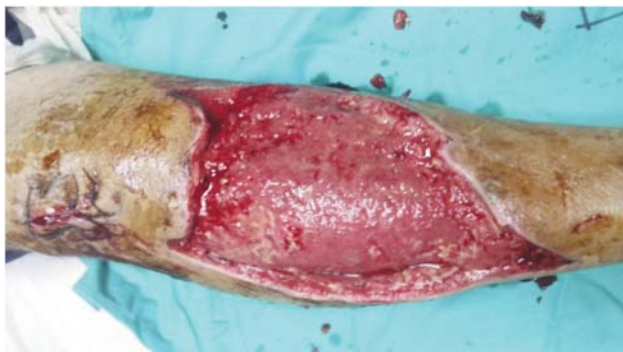

Slika 1. Prvo previjanje nakon operacije

Bolesnik je primio dve jedinice krvi. Tromboprofilaksa je sprovedena amp Clexan 0.4 sc. Nakon pet dana terapije, laboratorijske vrednosti su bile u regresiji, a opšte stanje pacijenta poboljšano, tako da mu je dozvoljen hod uz pomoć štaka (Crp 83.6, glikemija 8,7; urea 2,3; kreatinin 49, Cpk 329, alkalna fosfataza 108, ukupni protein 60, leukociti 11.2; erbc 4.23; hgb 123, hct 38,8. Nastavljeno je sa svakodnevnim previjanjem, antibiotici su produženi još 5 dana. Nakon pet dana laboratorijske vrednosti su normalizovane: crp 11, wbc 6,1; Rbc 3,58; Hgb 116, Hct 33,6.



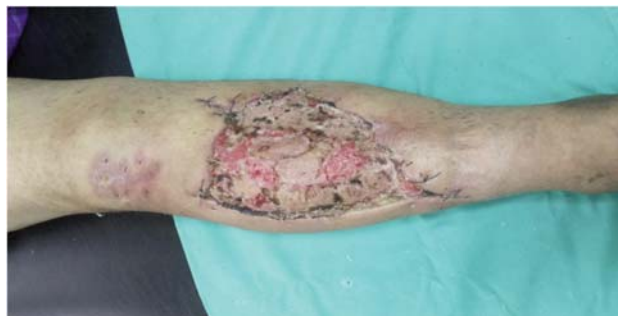Slika 2. Previjanje nakon 5 dana od operacije



Slika 3. Poslednje previjanje pred transplantaciju kože

Nakon ponovljenih briseva rane koji su ostali sterilni i po dobijanju zdravog granulacionog

tkiva bez nekrotičnih plaža, defekt kože je pokriven slobodnim kožnim transplantatom po Tiršu 15-og dana od prijema, koji je uzet sa iste natkolnice. Bolesnik je boravio na odeljenju četiri nedelje. Nakon toga je pušten na kućno lečenje, uz previjanje na treći dan. Kožni transplantat je primljen u celosti i defekt kože je kompletno rešen.



Slika 4. Nakon završenog lečenja

Kontrolni pregled bolesnika 2 meseca nakon rekonstrukcije defekta kože pokazuje jako dobar estetski izgled (slika 4). Bolesnik nema nikakvih funkcionalnih smetnji s nogom.

Diskusija

Rano postavljena dijagnoza i rano započeto lečenje najvažniji su za uspešno lečenje NF-a.

Cilj ovog rada je naglašavanje važnosti brze dijagnoze i hirurškog lečenja bez nepotrebnog odlaganja intervencije. Naše lečenje sastojalo se od hitne široke hirurške ekscizije nekrotičnog tkiva, praćene parenteralnom antibiotskom terapijom, parenteralnim unosom tečnosti i ostalim merama intenzivnog lečenja.

Odlaganje hirurškog zahvata može samo pogoršati opšte stanje bolesnika, simptome sepse i ubrzati nastanak drugih komplikacija. Hitno hirurško lečenje treba napraviti istovremeno sa stabilizacijom opšeg stanja bolesnika, jer u uznapredovaloj fazi bolesti svaki minut je važan za povoljan ishod lečenja.

Prema literaturi, jedini način za prevenciju progresije lokalnih i sistemskih simptoma je radikalna hirurška ekscizija, kako bi se eliminisalo, ne samo nekrotično tkivo, već i bakterije i njihovi toksini. Glavni uzrok lošeg ishoda lečenja i komplikacija u lečenju NF-a su, pre svega,

prolongirano postavljanje prave dijagnoze i neadekvatno i zakasnelo hiruško lečenje. Naš slučaj pokazuje da hitna široka hiruška ekscizija nekrotičnog tkiva i ponovljene ekscizije po potrebi čine osnovu kvalitetnog lečenja, te omogućuju daljne hirurške postupke koji vode definitivnom izlečenju.

Literatura

1. http://www.medicinenet.com/necrotizing_fasciitis/article.htm
2. <http://emedicine.medscape.com/article/2051157-workup#aw2aab6b5b3>
3. <http://www.ncbi.nlm.nih.gov/pubmedhealth/PMH000-2415/>
4. Martić K, Bušić Ž, Budi S, Čavka V. Nekrotizirajući fasciitis natkoljenice. Liječnički Vjesnik 2009; 131:126-129
5. Sonja M, Irina J., Nekrotizirajući fascit. Medinfo broj 5/2013
6. Hefny A.F., Eid H.O., Necrotizing fasciitis: a challenging diagnosis. Eur J Emerg.Medicine 2007;14:50-52.
7. Cunningham J.D., Silver L., Rudikoff D., Necrotizing fasciitis :a plea for early diagnosis and treatment. Mt Sinai j Med. 2001; 68:253-261.
8. McGee E.J., Necrotizing fasciitis: review of pathophysiology, diagnosisand treatment .Crit Care Nurs Q 2005;28;80-84
9. Wong C.H, Khin L.W. The Necrotizing fasciitis, Curr Opin Infect Dis. 2005;18:101-106

ODREĐIVANJA OSOVINE VRATA BUTNE KOSTI POMOĆU DVE PARALELNE DUŽI - PREDLOG METODE

Zoran Anđelković¹, D. Mladenović^{2,3}, I. Micić^{2,3}, M. Mladenović²

¹Odeljenje za ortopedsku hirurgiju i traumatologiju Opšta Bolnica Leskovac

² Klinika za ortopedsku hirurgiju i traumatologiju, Klinički Centar Niš

³ Medicinski fakultet, Univerziteta u Nišu

SAŽETAK

Uvod: Određivanje osovine vrata butne kosti ima veliki značaj u merenju parametara kojima se definiše sferičnost glave femura, ali i drugih parametara, na spoju glave femura sa vratom, u grupi pacijenata sa femoroacetabularnim impingementom. Dosad korišćene metode određivanja osovine vrata butne kosti, imaju svoje slabosti koje prate rizik dobijanja nepreciznih vrednosti izmerenih parametara.

Cilj rada: Predložimo metodu merenja osovine vrata butne kosti pomoću dve paralelne linije koje pripadaju unutrašnjoj četvrtini vrata butne kosti, koju smo testirali na anatomskim preparatima prikismalnog femura, kao i na radiografskim snimcima istih.

Materijal i metod rada: Za potrebe ovog rada koristili smo 31 anatomski preparat butne kosti i radiografske snimke istih na kojima smo ucrtavali osovine vrata butne kosti koristeći dve različite metode. Da bismo utvrdili validnost ucrtanih osovine vrata butne kosti, određivali smo vrednosti ugla alfa I offset indeks spoja glave i vrata femura koje smo testirali odgovarajućim parametrijskim statističkim testovima sa greškom u merenju manjom od 5% i snagom primenjenih testova od 80%.

Rezultat: Vrednosti ugla alfa I offset indeksa dobijene ucrtavanjem literaturne i metode koju predložimo za određivanja osovine vrata butne kosti, se značajno ne razlikuju na našem materijalu, a u više od polovine preparata, ove dve osovine se međusobno podudaraju. Prednost predložene metode je, što, ucrtavanje osovine vrata butne kosti, ovom metodom, ne zavisi od položaja centra rotacije femoralne glave u odnosu na vrat butne kosti, što favorizuje predloženu metodu, kod merenja ugla sferičnosti femoralne glave kod pacijenata sa translacijom iste. Nedostatak rada je mali statistički uzorak za validno donošenje zaključaka o primenljivosti metode u kliničkom radu, kao i nedostatak preparata sa translatornim pomakom femoralne glave radi komparativne analize primenjenih metoda.

Gljučne reči: kuk, osovina vrata butne kosti, nova metoda, ugao alfa offset indeks

SUMMARY

Introduction: Precise plotting of the femoral neck axis is of great significance in measuring parameters that define the sphericity of the femoral head and the other parameters, at the junction with the neck, in the group of patients with impingement femoroacetabulare. Methods of determining femoral neck axis, used in the literature have their weaknesses associated with risk of inaccurate values of certain parameters.

Objective: We propose a method of plotting of the femoral neck axis by two parallel lines that belong to the medial quarter of the femoral neck. We tested this method on the anatomic preparations and radiograms of the same.

Materials and methods: For the purposes of this study, we used 31 anatomic specimens of the proximal femur and radiographs of the same, that were made in a standardized position in which we plotted the three axes of the femoral neck. To determine the validity of the plotted axes of the femoral neck, we determined the value of the angle alpha and offset index which we tested with corresponding parametric tests, with the measurements error of less than 5% and the strength of the applied tests of 80%.

Results: alpha angle values and offset index values obtained by plotting femoral neck axis using the literatures and method, we propose, did not differ significantly, in our series, and, in more than half of the specimens, where the two axes overlap each other.

Conclusion: The advantage of the proposed method, does not depend on the position of the center of the femoral head rotation in relation to the neck of the femur, which favors proposed method for measuring the angles of femoral head sphericity in patients with translation of the femoral head. The lack of this method is a statistically small sample size for valid conclusions about the applicability of this method in clinical practice.

Keywords: hip, femoral neck axis, the new method, the angle alpha, offset index

Uvod

U poslednjih 50 godina, uzroci nastanka artroze kuka podeljeni su u dve grupe: sekundarni (kongenitalni ili razvojni poremećaji kuka) ili

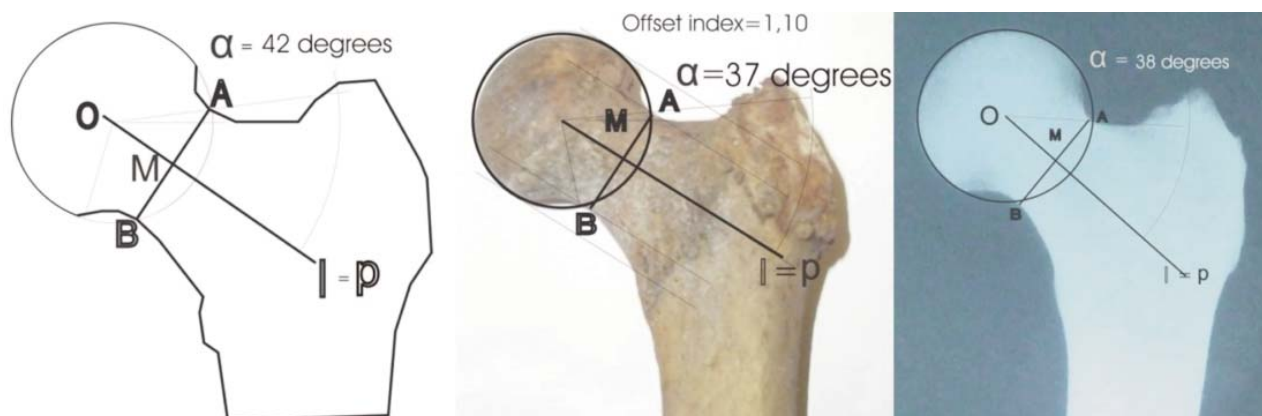
primarni (prisutvo patološkog supstrana na zglobnoj hrskavici).¹⁻⁸ Koncepta femoroacetabularnog impingementa (FAI), Ganz i saradnika, doprineo je boljem razumevanju nastanka artroze kuka kod prisustva malih koštanih promena u predelu acetabuluma i gornjeg okrajka butne kosti, tj. spoja femoralne glave i vrata iste.^{5,6,9-19}

Adresa autora: Dr Zoran Anđelković, Odeljenje za ortopedsku hirurgiju i traumatologiju, Opšta bolnica Leskovac. E-mail: zoa8@ptt.rs

Opisane su brojne dijagnostičke metode za merenje promena na acetabulumu¹⁶⁻²¹ kao i na proksimalnom femuru.^{13,23} Najčešće korišćeni parametri za merenje stepena translacije femoralne glave i sferičnosti spoja femoralne glave i vrata butne kosti, kao što su offset vrata i glave femura, ugao alfa i triangularni indeks, su odličan dijagnostički alat za brzu i preciznu kvantifikaciju koštanih promena na radiografskim snimcima proksimalnog femura, na snimcima nuklearne magnetne rezonance i kompjuterizovane tomografije kukova kod pacijenata sa cam i mešovitom formom FAI.²³⁻²⁵ Osnova određivanja svih navedenih parametara je osovina vrata butne kosti koja se dobija spajanjem centra rotacije fe-

moralne glave sa sredinom duži koja spaja najuži deo vrata butne kosti.

Murray³ je osovinu vrata butne kosti određivao na anteroposteriornim radiografskim snimcima kukova, povlačenjem linije koja spaja sredinu duži najužeg dela vrata butne kosti sa sredinom duži koja spaja supero-lateranu ivicu velikog trohantera sa vrhom malog trohantera i tako određivao „tilt“ deformitet, tj. stepena translacije femoralne glave u odnosu na vrat butne kosti. Goodman²⁶ je ucrtavao osovinu vrata butne kosti na kadaveričnim preparatima i radiografskim snimcima istih, ali nije precizirao metod rada, ukazujući, takođe, da kod translatornog pomaka femoralne glave, postoji odstupanje

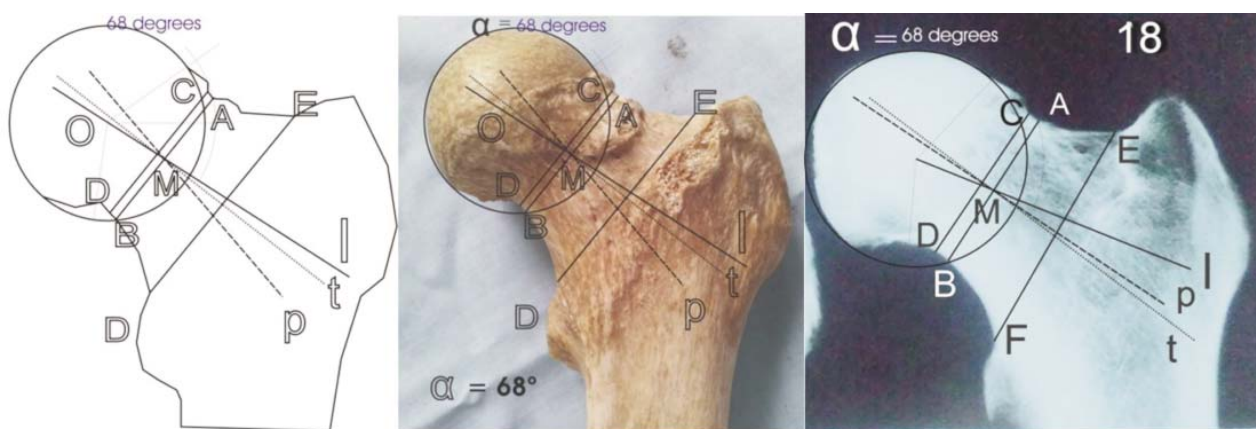


a

b

c

Slika 1. a-skica, b-anatomski preparat, c-radiografski snimak patološki nepromenjenog proksimalnog femura. Određivanje osovine vrata butne kosti po metodi koja se najčešće koristi u literaturi (linija l), koja se na ovim slikama poklapa sa određivanjem osovine vrata butne kosti (linija p, l=p) koju predlažemo u ovom radu. Određivanje ugla alfa (alfa-l=alfa-p) metodom koja je usvojena u literaturi kao „gold standard“ po metodi Nötzly-a (objašnjenje dato u tekstu rada).



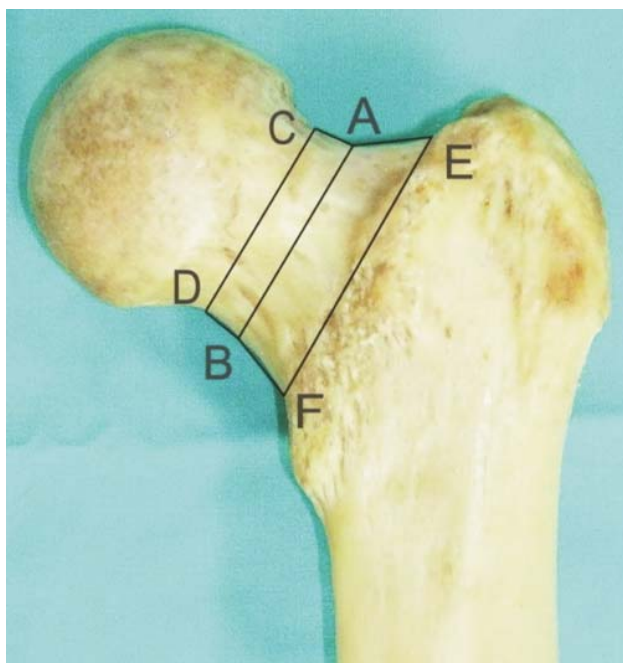
a

b

c

Slika 2. a-skica, b-anatomski preparat, c-radiografski snimak anatomskeg preparata sa osteohondralnim bregom na spoju femoralne glave i vrata butne kosti: prikaz metode određivanja osovine l i p (duž t predstavlja osovinu vrata butne kosti određenu metodom Murray-a) i određivanja ugla alfa-l po metodi Nötzly (objašnjenje dato u tekstu rada).

centra rotacije femoralne glave od osovine vrata butne kosti. U literaturi najčešće korišćena metoda određivanja osovine vrata butne kosti²⁷ polazi od pretpostavke da se centar rotacije femoralne glave i sredina duži koja spaja najuži deo unutrašnje četvrtine vrata butne kosti nalaze u istoj liniji (slika 1a), te da se na njoj mogu da određuju klinički važni parametri, kao što je ugao alfa, offset indeks ili triangularni indeks kod pacijenata sa cam formom FAI.^{12,13,27-29} U nama dostupnoj literaturi, pak, nismo našli rad koji se bavio ocenom greške u dobijenim vrednostima navedenih parametara, u slučajevima kada postoji translatorni pomak femoralne glave^{3,26,29-33}, kada, sa pomakom femoralne glave, dolazi do pomaka i centra njene rotacije, čime, ucrtana osovinu vrata butne kosti nije identična osovini koja bi bila ucrtana da nije pomaka femoralne glave (slika 2 a,b i c). Zbog toga smatramo da je slabost navedenih metoda u određivanju osovine vrata butne kosti u tome što određuju osovinu vrata butne kosti samo na osnovu jedne tačke koja pripada vratu butne kosti, dok druga tačka osovine ne pripada vratu butne kosti (to je ili centar rotacije femoralne glave ili sredina intertrohanterne duži).



Slika 3. dve anatomske celine vrata butne kosti koje se mogu izdvojiti na anteroposteriornim snimcima anatomske preparate: ABCD, deo vrata butne kosti oblika paralelograma i ABEF, deo vrata butne kosti nepravilnog trapezoidnog oblika.

Posmatrajući anatomske preparate patološki neizmenjenih gornjih okrajaka butne kosti, zapazili smo da se na njima, sa prednje strane vrata butne kosti, mogu uočiti dve celine. Jedna je unutrašnja četvrtina vrata butne kosti, koja je oblika nepravilnog paralelograma, neposredno vezana za glavu butne kosti, dok drugu celinu grade spoljašnje tri četvrtine vrata butne kosti, ona se nastavlja na prethodnu, a završava se svojom bazom, vezana za trohanterni masiv (slika 3).

Ova celina vrata butne kosti ima nepravilan trapezoidni oblik sa prednje strane. Gornju i donju ivicu unutrašnje četvrtine vrata butne kosti, moguće je povezati dvema paralelnim dužima. Određivanjem sredine ovih duži i spajanjem središnjih tačaka, dobija se osovinu te, unutrašnje četvrtine vrata butne kosti, onog dela vrata butne kosti koji je vezan za glavu butne kosti i oko koje nastaju translatorni ili rotacioni pomaci femoralne glave u određenim patološkim stanjima, kod pacijenata sa cam formom FAI.

Pretpostavili smo da je, ucrtavanjem dve osovine vrata butne kosti na anatomske preparate i radiografskim snimcima istih i određivanjem ugla alfa i offset indeksa, na njima (parametara ocene sferičnosti spoja femoralne glave i vrata), metoda koju predlažemo jednako primenljiva kao i, u literaturi, najčešće korišćena metoda.

Cilj rada

Želimo da prikazemo da se metod koju predlažemo kao metoda za određivanje osovine vrata butne kosti može da validno koristi kao i metoda koja je najčešće korišćena u literaturi, te da su parametri koji se odbijaju ovom metodom jednakih ili približno jednakih vrednosti kao i vrednosti istih koje su dobijene metodom određivanja osovine vrata butne kosti, najčešće korišćenom u literaturi pri čemu određivanja osovine vrata butne kosti metodom koju prelažemo, ne zavise od položaja centra rotacije femoralne glave, što je posebno važno kod pacijenata sa translatorskim pomakom iste u bilo kom smeru.

Materija i metod rada

Za potrebe ove studije koristili smo 50 anatomske kadaverične preparate femura sa Instituta za anatomiju Medicinskog fakulteta u Nišu.

Bilo je 20 desnih i 30 levih kadaveričnih femura, od kojih je, zbog fizičkog oštećenja proksimalnog okrajka preparata, iz studije isključeno 2 preparata. Na svim ostalim preparatima smo pravili digitalne fotografije proksimalnog femura u anteroposteriornom položaju sa unutrašnjom rotacijom od 15-20° radi korekcije anteverzije femoralnog vrata. U istom položaju smo radili i rentgenske snimke istih preparata, a dobijene snimke smo digitalizovali i obradili u kompjuterskom programu Corel Draw 12 for Windows.

Nakon digitalne obrade snimaka anatomske preparate, određivali smo gornji i donji offset vrata butne kosti i isti indeksirali da bi smo dobili vrednosti offseta koje odgovaraju literarnim vrednostima.^{12,18,29} Našli smo 17 preparata sa nesferičnim spojem femoralne glave sa vratom butne kosti i patološkim vrednostima offseta manje od 0,80 i veće od 1,20, zbog čega smo iste isključili iz studije. Na ostalih 31 anatomske, patološki spoj femoralne glave i vrata je bio sferičan sa normalnim vrednostima offseta te smo iste koristili za potrebe ove studije. Levih preparata je bilo 18, a desnih 13. Veličinu uzorka, pre početka studije smo odredili metodom po Lehr-u³⁴, po kojoj nam je za potrebe ove studije bilo potrebno, najmanje, 25 anatomske preparate butne kosti da bi se izbegla tip II greška studije.

Na svakom digitalizovanom snimku smo ucrtavali i merili sledeće parametre:

1. Osovina vrata butne kosti, merena metodom koja je „gold standard“ u literaturi i istu obeležavali slovom l (slika 1). Na najužem delu vrata butne kosti koji pripada unutrašnjoj četvrtini istog, ucrtavali smo duž AB koja spaja gornju i donju ivicu vrata butne kosti. Na toj duži smo određivali središnju tačku, koju smo obeležili slovom M i koja je korišćena i u predloženoj metodi određivanja osovine vrata butne kosti. Metodom Moseovih koncentričnih krugova³⁵ smo određivali centar rotacije femoralne glave O i isti spajali sa tačkom
2. Osovina vrata butne kosti merena metodom dve približno paralelne duži koje pripadaju unutrašnjoj četvrtini vrata butne kosti i koju smo obeležavali slovom p (slika 2 i slika 3 sa prikazom paralelnih duži AB i CD). Približno paralelno sa već ucrtanom duži na najužem delu vrata butne kosti, a na rastojanju od najmanje 3mm ili više, idući medijalno ka femoralnoj glavi, ucrtavali smo drugu duž CD, koja spaja gornju i donju ivicu vrata butne kosti. Određivali smo središnju tačku te duži i istu spajali sa tačkom M, duži AB. Tako smo dobili novu liniju koja je predstavljala osovinu medijalne četvrtine vrata butne kosti, a čiji položaj ne zavisi od centra rotacije femoralne glave.
3. U svim slučajevima nepodudaranja ucrtanih osovine (osovina l i osovina p) merili smo i ugao lMp koji su formirale ucrtane osovine vrata femura sa tačkom M (slika2).
4. Za potrebe rada i ocene validnosti ucrtanih osovine vrata butne kosti, određivali smo parametar koji se danas najviše koristi u kliničkom radu, za ocenu sferičnosti spoja femoralne glave i vrata butne kosti kod pacijenata sa cam i mešovitom formom FAI, a to je ugao alfa.¹²
5. Ugao alfa smo određivali metodom Nötzly-a, pri čemu je jedan krak ugla alfa gradila ucrtana osovina vrata butne kosti (l ili p), a drugi krak ugla gradila je linija koja polazi iz centra rotacije femoralne glave i prolazi kroz tačku koja se nalazi u preseku cirkumferencije femoralne glave sa gornjom ivicom vrata butne kosti. Dobivene vrednosti ugla alfa, obeležavali samo, zavisno od ucrtane osovine vrata butne kosti na kojoj je ležao ugao alfa, kao alfa-l ili alfa-p.
6. Gornji i donji offset vrata butne kosti je određivan^{12,18,29} kao vertikalno rastojanje između dve linije, paralelne sa osovinom vrata butne kosti (l ili p). Gornji offset: gradi linija koja je tangenta konveksitetu femoralne glave, paralelna sa osovinom vrata butne kosti, a druga, paralelna njoj, prolazi kroz tačku A duži

AB (slika 1 b). Donji ofsset je određivan na identičan način, kao vertikalno rastojanje između dve linije paralelne sa osovinom vrata butne kosti koje su prolazile, jedna, donjim konveksitetom femoralne glave, a druga, kroz tačku B duži AB. Deljenjem vrednost gornjeg offseta sa vrednošću donjeg offseta dobija se offset indeks čije se normalne vrednosti kreću u rasponu od 0,80 do 1,20.

Statistički metod: Kolmogorov-Smornov test je korišćen za proveru normalnosti distribucije dobijenih parametarskih podataka. Analiza varijanse je korišćena za ocenu međugrupnog i unutargrupnog variranja. Značajnost razlike aritmetičkih sredina je testirana dvosmernim t-testom za uparene podatke, a snaga korelacije i procenat međusobne povezanosti podataka testirani su Pirsonovim koeficijentom linearne korelacije i koeficijentom determinacije. Intraobserver pouzdanost merenja, vrednosti ugla alfa-l i alfa-p je cenjena nakon dva uzastopna merenja ovih uglova na anatomskim preparatima i radiografskim snimcima istih u razmaku od 30 dana između dva merenja. Snaga testa je postavljena na 80% sa mogućom beta greškom od 0,20, a nivo značajnosti testa sa mogućom greškom u zaključivanju manjom od 5% tako da nulta hipoteza bude odbačena ako je $p < 0,05$. Svi dobijeni podaci su obrađeni u kompjuterskom programu za obradu statističkih podataka SPS 20 for Windows.

Rezultati rada

Nije nađena statistički značajna razlika u vrednostima indeksa offseta merenim po osovinu l i osovinu p na anatomskim preparatima ($p=0,862$ u intervalu poverenja od 95%,) i kretali su se u rasponu od 0,603 do 1,283 sa niskim stepenom korelacije ($P=0,458$). Sličan nalaz je dobijen i kod vrednosti indeksa offseta na radiografskim snimcima anatomskih preparata, ($p=0,395$, sa vrednostima indeksa u rasponu od 0,705 do 1,172). Analizom varijanse smo dobili da nema značajne kako međugrupne, tako i unutargrupne razlike vrednosti indeksa offseta merenih po liniji l i liniji p, na anatomskim preparatima i na radiografskim snimcima istih.

Kod 16 (51,6%) anatomskih preparata ucrtane osovine l i p su se međusobno poklapale ($l=p$). Kod 9 preparata (29%) osovina p je bila postavljena iznad centra rotacije femoralne glave i ležala pod uglom pMI od $2,2^\circ$ (opseg: $1-5^\circ$) u odnosu na osovinu l, dok je kod jednog preparata osovina p ležala ispod centra rotacije femoralne glave i bila postavljena u odnosu na osovinu l pod uglom pMI od 2° . Na radiografskim snimcima anatomskih preparata osovine l i p su se poklapale kod 12 (39%) radiografskih snimaka ($l=p$). Kod 12 radiografskih snimaka (39%) osovina p je ležala iznad centra rotacije femorane glave i bila postavljena pod uglom pMI od $1,8^\circ$ ($1-4^\circ$) u odnosu na osovinu l, a kod dva radiografska snimka osovina p je ležala ispod centra rotacije femoralne glave i zaklapala, sa osovinom l, ugao pMI od 2° .

Sve vrednosti parametara ugla alfa su bile normalno distribuirane (tabela 1). Testiranjem vrednosti uglova alfa-l i alfa-p koje su dobijene na anatomskim preparatima i na radiografskim snimcima istih dobijeno je značajno međugrupno variranje na račun vrednosti ugla alfa-p merenom na anatomskim preparatima i to u odnosu na radiografske vrednosti uglova alfa-l i alfa-p.

Tabela 1. Prikaz izračunatih statističkih vrednosti anatomskih preparata i radiografskih snimaka anatomskih preparata: Kol. Smir. (Kolmogorov-Smirnov neparametrijski test za ocenu normalnosti distribucije podataka), χ -aritmetička sredina, SD-standardna devijacija, SE χ - standardna greška aritmetičke sredine, Cl χ (95%)- interval poverenja aritmetičke sredine na nivou verovatnoće od 95%.

		Kol.Smirt.	χ	SD	$\chi \pm 2SD$	SE χ	Cl χ (95%)
Anatomski preparati	Alfa-l	0,660	46,26	4,19	37,88-54,64	0,75	44,76-47,76
	Alfa-p	0,651	46,77	4,90	36,97-56,57	0,88	45,01-48,53
Radiograf. snimci anatomskih preparata	Alfa-l	0,824	45,48	3,12	39,24-51,27	0,56	44,36-46,6
	Alfa-p	0,493	45,81	3,59	38,63-52,99	0,64	44,53-47,09

Srednje vrednosti ugla alfa-l i alfa-p na anatomskim preparatima i radiografskim snimcima istih bitno se ne razlikuju i kreću se u okvirima literaturnih vrednosti, tj. oko 45° , pri čemu su granične vrednosti ovih uglova, dobijene dodavanjem i oduzimanjem dve standardne devijacije aritmetičkoj sredini, kretale su se približno

36-56° (tabela 2), što odgovara literaturnim graničnim vrednostima ugla alfa dobijenim na kliničkom materijalu.^{13,28,29} Vrednosti ugla alfa-l i alfa-p na anatomskim preparatima se bitno ne razlikuju $p=0,111$ i kreću se u rasponu od 37,88°-54,64° za vrednosti ugla alfa-l i 36,97°-56,57° za vrednosti ugla alfa-p, sa visokim stepenom korelacije među njima ($r=0,938$, $p=0,001$) i podudaranjem dobijenih vrednosti čak u 88% izmerenih vrednosti. Između anatomskih i radiografskih vrednosti ugla alfa-l ne postoji značajna razlika, uz visok stepen korelacije ($r=0,839$, $p=0,001$) i visok stepen podudaranja izmerenih vrednosti od 70%. Slične rezultate smo dobili i korelacijom ostalih vrednosti uglova alfa-l i alfa-p na anatomskim preparatima i njihovim radiografskim snimcima (tabela 2).

Tabela 2. Prikaz dobijenih vrednosti statističkih podataka: p - vrednosti nivoa značajnosti, r - vrednost Pearsonovog koeficijenta korelacije za ugao alfa na anatomskim preparatima i radiografskim snimcima anatomskih preparata, r² - koeficijent determinacije, izražen u procentima; (alfa-l, vrednost ugla alfa čiji je jedan krak osovina vrata butne kosti po liniji l, alfa-p, vrednost ugla alfa čiji je jedan krak osovina vrata butne kosti po liniji p; alfa-t, vrednost ugla alfa čiji je jedan krak osovina vrata butne kosti po liniji t), Rtg-radiografski snimak za vrednosti uglova alfa-l, alfa-p i alfa-t.

P=	Anatomski preparati		Radiografski snimci anatomskih preparata	
	Alfa-l	Alfa-p	Rtg Alfa-l	Rtg Alfa-p
r / r ² x100(%)			0,073	0,447
Alfa-l			0,839 / 70,39	0,658 / 43,29
Alfa-p	0,111		0,034	0,178
	0,938 / 87,98		0,762 / 58,06	0,616 / 37,95
Rtg Alfa-l				0,315
Rtg Alfa p				0,872 / 76,02

Zbog odsustva značajne razlike u vrednostima izmerenih uglova alfa-l i alfa-p na anatomskim preparatima i radiografskim snimcima istih, pristupili smo post-hoc analizi snage statističkog testa i oceni veličine korišćenog statističkog uzorka. Dobili smo da je, za vrednosti ovih uglova snaga testa za 31 korišćen anatomski preparat i radiografski snimci istih, bila daleko ispod očekivane $P=63\%$, te, da je bilo potrebno 160 anatomskih preparata i radiografska snimka, za validno statističko zaključivanje o vrednostima izmerenih uglova alfa-l i alfa-p, primenom t-testa za uparene podatke. Ovo ujedno ob-

jašnjava postojanje značajne unutargrupne razlike dobijene Fišerovim testom, kao i odsustvo značajne korelacije između izmerenih vrednosti uglova alfa-l i alfa-p na anatomskim preparatima, i radiografskim snimcima istih.

Procenu intraobserver pouzdanosti izmerenih vrednosti uglova alfa-l i alfa-p na anatomskim preparatima i radiografskim snimcima istih vršili smo analizom varijanse. Dobili smo da postoji značajno međugrupno variranje podataka na anatomskim preparatima i to na račun vrednosti ugla alfa-p drugog merenja u odnosu na vrednosti ugla alfa-l prvog i drugog merenja posle 30 dana. Na radiografskim snimcima anatomskih preparata je, takođe, postojalo značajno međugrupno variranje podataka i to na račun vrednosti ugla alfa-l prvog merenja u odnosu na vrednosti ugla alfa-p prvog i drugog merenja uglova alfa. Smatramo, da i u ovom slučaju, mali uzorak, za validno statističko zaključivanje, predstavlja objašnjenje za ova odstupanja u oceni intraobserver pouzdanosti izmerenih vrednosti uglova alfa.

Diskusija

Više od 20 godina unazad, koncept razvoja artroze mehanizmom FAI^{7,8,12,14} zaokuplja pažnju ortopeda, a isto toliko dugo nema jasnog odgovora na pitanje šta je razlog nastanka brežuljkaste osteohondralne prominencije na spoju femoralne glave i vrata sa anteriorne ili anterosuperiorne strane. Postoje suprotstavljena mišljenja o posteroinferiornoj translaciji femoralne glave u periodu adolescencije, kao jednom od etioloških faktora^{10,14,15,26,28-33,39}, a jedan od mogućih razloga za neslaganje autora je „gold standard“ u određivanju osovine vratra butne kosti koja se na identičan način ucrtava i kod pacijenata sa translacijom femoralne glave, kada ona objektivno postoji, ali i kod onih bez nje, sa posledičnim približnim, nedovoljno preciznim, patološkim vrednostima ugla alfa.

Određivanje osovine vrata butne kosti metodom Murray-a³ nije široko prihvaćeno u kliničkom radu i u literaturi zbog nedostataka same metode, koja je primenljiva samo na anteroposteriornim radiografskim snimcima kukova na

kojima je, često, teško odrediti supero-lateralni vrh velikog trohantera pa se time gubi na preciznosti, a sa druge strane nije od koristi za određivanje osovine vrata butne kosti na profilnim radiografskim snimcima. Isto tako jedna od tačaka kojom se određuje osovina vrata butne kosti, ovom metodom, ne pripada vratu butne kosti, već intertrohanternoj liniji. Goodman²⁶ je, na anatomskim preparatima i radiografskim snimcima istih, ucrtavao osovinu vrata butne kosti, ali nije opisao metod rada, tako da je teško odrediti način određivanja osovine vrata butne kosti njegovom metodom, iako je na svom materijalu ukazao na postojanje inferiorne i posteriorne translacije femoralne glave sa istovremenim pomakom centra rotacije femoralne glave. Soutwick³⁰ je izbegao određivanje osovine vrata butne kosti kod merenja stepena klizanja epifize femoralne glave adolescenata, ali je njegova metoda teško primenljiva kod odraslih osoba sa zatvorenim zonom rasta femoralne glave. Najčešće primenjena metoda određivanja osovine vrata butne kosti, u literaturi, spaja sredinu najužeg dela vrata butne kosti sa centrom rotacije femoralne glave i time gubi na preciznosti u određivanju dijagnostičkih parametara^{10,12} kod patoloških stanja sa translacijom femoralne glave koja je nastala u adolescentnom periodu i kliničkom slikom cam ili mešovite forme FAI^{10,12,14,22,27,32,33,37} ili kod loše zaraslih preloma vrata butne kosti odraslih osoba.

Metoda određivanja osovine vrata butne kosti dvema približno jednakim i paralelnim dužima, medijalne četvrtine vrata butne kosti, se pokazala kao metoda mogućeg izbora zato što se, u više od polovine prikazanih merenja na anatomskim preparatima i radiografskim snimcima istih, na anteriornoj strani vrata butne kosti, poklapa sa, literaturno, najčešće korišćenom metodom, a vrednosti ugla alfa, dobivene ovom metodom se bitno ne razlikuju od literaturnih vrednosti. Isto tako određivanje osovine vrata butne kosti, ovom metodom, ne zavisi od položaja centra rotacije femoralne glave što omogućuje kliničaru da preciznije meri offset glave i vrata butne kosti^{12,18,29} zbog translatornog pomaka femoralne glave u supero-inferiornom smeru, kao i parametre sferičnosti femoralne glave na spoju

sa vratom butne kosti.^{13, 33,35-38} Nedostatak ove metode je što ona ne predstavlja osovinu celokupnog vrata butne kosti, već njegove unutrašnje četvrtine na kojoj leži glava butne kosti u zoni u kojoj se odvijaju klinički važni patološki procesi: translacija femoralne glave i cam deformitet kod pacijenata sa FAI. Međutim, glavni nedostatak određivanja osovine vrata butne kosti po liniji p, prikazan u ovom radu, je mali statistički uzorak (svega 31 anatomski preparat i radiografski snimak u odnosu na potrebnih 160) sa posledičnom malom snagom statističkog testa i nemogućnošću validnog statističkog zaključivanja o primenljivosti ove metode na kliničkom materijalu.

Nedostatak rada u celini je što predlaže metodu određivanja osovine vrata butne kosti samo u anteroposteriornj ravni, što zahteva dalja istraživanja primenljivosti metode na profilnim radiografskim snimcima ali i na kliničkom materijalu. Nismo našli rad u literaturi u kome je istraživana validnost primene metoda određivanja osovine vrata butne kosti na anatomskim preparatima proksimalnog femura i radiografskim snimcima istih, a mali je broj radova u kojima su vrednosti ugla alfa merene na anatomskim preparatima i upoređivane sa vrednostima ugla na radiografskim snimcima i sa podacima iz literature.²⁹

Metoda određivanja osovine vrata butne kosti po liniji p se pokazala kao dobra metoda sa svojim prednostima i nedostacima na koje smo ukazali, zbog čega smatramo da je ne treba a priori odbaciti kao nepreciznu metodu, već kao metodu koju treba dalje verifikovati kako na anatomskim preparatima, tako i na radiografskim snimcima istih, kao i na kliničkom materijalu, ali sa dovoljnim brojem uzoraka, za validno statističko zaključivanje.

Literatura

1. Harris WH. Etiology of osteoarthritis of the hip. Clin Orthop Relat Res 1986;213:20-33.
2. Solomon L. Patterns of osteoarthritis of the hip. J Bone Joint Surg Br 1976;58:176-183.
3. Murray RO. The etiology of primary osteoarthritis of the hip. Br J Radiol 1965;38:810-824.

4. Tonnis D, Heinecke A. Acetabular and femoral anteversion: relationship with osteoarthritis of the hip. *J Bone Joint Surg Am* 1999;81:1747-1700.
5. Ganz R, Parvizi J, Beck M, Leunig M, Notzli H, Siebenrock KA. Femoroacetabular impingement: a cause for osteoarthritis of the hip. *Clin Orthop Relat Res.* 2003; 417:112–120.
6. Ganz R, Leunig M, Leunig-Ganz K, H. Harris W. The Etiology of Osteoarthritis of the Hip, An Integrated Mechanical Concept. *Clin Orthop Relat Res* (2008) 466:264–272.
7. Wagner S, Hofstetter W, Chiquet M et al. Early osteoarthritic changes of human femoral head cartilage subsequent to femoro-acetabular impingement. *Osteoarthritis cartilage* 2003;11:508-518.
8. Peters CL, Erickson JA. The etiology and treatment of hip pain in the young adult. *J Bone Joint Surg Am.* 2006;88:20-26.
9. Tonnis D., Heinecke A., Nienhaus R., Thiele J. Predetermination of arthrosis, pain and limitation of movement in congenital hip dysplasia (author transl). *Z Orthop Ihre Grenzgeb.* 1979;117:808-815.
10. Stulberg SD., Cordell LD., Harris WH., et al. Unrecognized childhood hip disease: a major cause of idiopathic osteoarthritis of the hip. The hip. Proceedings of the third open scientific meeting of the hip society, pp.2112-228. St. Louis. C.V. Mosby, 1975.
11. Parvizi J, Leunig M, Ganz R. Femoroacetabular impingement. *J Am Acad Orthop Surg.* 2007; 15:561–570.
12. Ito K, Minka MA 2nd, Leunig M, Werlen S, Ganz R. Femoroacetabular impingement and the cam-effect: a MRI-based quantitative anatomical study of the femoral head-neck offset. *J Bone Joint Surg Br.* 2001; 83:171–176.
13. Notzli HP, Wyss TF, Stoecklin CH, Schmid MR, Treiber K, Hodler J. The contour of the femoral head-neck junction as a predictor for the risk of anterior impingement. *J Bone Joint Surg Br.* 2002;84:556-560.
14. Beck M, Kalhor M, Leunig M, Ganz R. Hip morphology influences the pattern of damage to the acetabular cartilage: femoroacetabular impingement as a cause of early osteoarthritis of the hip. *J Bone Joint Surg Br.* 2005; 87:1012–1018.
15. Tanzer M, Noiseux N. Osseous abnormalities and early osteoarthritis: the role of hip impingement. *Clin Orthop Relat Res.* 2004; 429:170–177.
16. McBride MT, Muldoon MP, Santore RF, Trousdale RT, Wenger DR. Protrusio acetabuli: diagnosis and treatment. *J Am Acad Orthop Surg.* 2001; 9:79–88.
17. Reynolds D, Lucas J, Klaue K. Retroversion of the acetabulum. A cause of hip pain. *J Bone Joint Surg Br.* 1999; 81:281–288.
18. Siebenrock KA, Kalbermatten DF, Ganz R: Effect of pelvic tilt on acetabular retroversion: A study of pelvis from cadavers. *Clin Orthop* 407:241–248, 2003.
19. Giori NJ, Trousdale RT: Acetabular retroversion is associated with osteoarthritis of the hip. *Clin Orthop* 417:263–269, 2003.
20. Meunier P, Lefevre C, Le Saout J, et al. 1987. [A simple method for measuring anteversion of the acetabulum from a frontal radiograph of the hip]. *J Radiol* 68:799–804
21. Kalberer F, Sierra RJ, Madan SS, Ganz R, Leunig M. Ischial spine projection into the pelvis: a new sign for acetabular retroversion. *Clin Orthop Relat Res.* 2008; 466:677–683.
22. Gosvig K, Jacobsen S, Magnusson E, Palm H, Sonne Holm S. A new and accurate radiologic index for assessment of femoral head asphericity in cam impingement *J Bone Joint Surg (br)* 2007;/89(10):/1309-1316.
23. Armfield DR, Towers JD, Robertson DD. Radiographic and MR imaging of the athletic hip. *Clin Sports Med.* 2006;25:211–239,
24. Beaulieu PE, Zaragoza E, Motamedi K, Copelan N, Dorey FJ. Three-dimensional computed tomography of the hip in the assessment of femoroacetabular impingement. *J Orthop Res.* 2005; 23:1286–1292.
25. Bredella MA, Stoller DW. MR imaging of femoroacetabular impingement. *Magn Reson Imaging Clin N Am.* 2005; 13:653–664.
26. Goodman DA, Feighan JE, Smith AD, Latimer B, Buly RL, Cooperman DR. Subclinical slipped capital femoral epiphysis. *J Bone Joint Surg Am.* 1997; 79:1489–1497.
27. Tonnis D. Normal values of the hip joint for the evaluation of x-rays in children and adults. *Clin Orthop* 1976;119:39-47.
28. Meyer DC, Beck M, Ellis T, Ganz R, Leunig M. Comparison of six radiographic projections to assess femoral head/neck asphericity. *Clin Orthop Relat Res.* 2006; 445:181–185.
29. Paul A, Toogood BS, Anthony Skalak MD, Daniel R. Cooperman MD. Proximal Femoral Anatomy in the Normal Human Population. *Clin Orthop Relat Res* (2009) 467:876–885.
30. Southwick WO. Osteotomy through the lesser trochanter for slipped capital femoral epiphysis. *J Bone Joint Surg Am.* 1967; 49:807–835.
31. Slavkovic N, Vukasinovic Z, Slavkovic S. [Factors influencing the development of avascular necrosis in non-operative treatment of the acute slipped capital femoral epiphysis] [in Serbian]. *Srp Arh Celok Lek.* 2007; 135:54–60.
32. Vukašinović Z, Spasovski D, Živković Z. Femoroacetabularni sudar kao posledica Leg-Calve-Pertesove bolesti. *Srp Arh Celok Lek.* 2011; 139 (11-12): 834-837.
33. K. A. Siebenrock, MD, K. H. A. Wahab, MD, S. Werlen, MD, M. Kalhor, MD, M. Leunig, MD, and R. Ganz, MD. Abnormal Extension of the Femoral Head Epiphysis as a cause of Cam Impingement. *Clin Orthop* • Number 418, January 2004;54-60.

34. Lehr R. Sixteen S-squared over D-squared: a relation for crude sample size estimates. *Stat Med* 1992; 11:1099-102
35. K. Mose, M.D. Methods of Measuring in Legg-Calve-Perthes Disease with Special Regard to the Prognosis. *Clinical Orthopaedics and Related Research*. 150. 1980;103-109.
36. Z. Andjelković, D. Mladenvić. Measuring of the osteochondral connection of the femoral head and neck in patients with impingement femoroacetabulare determining the angle of two alpha on lateral and anteroposterior hip radiographic recordings. *Vojno-sanitetski pregled*; 2012 [in print].
37. K. K. Gosvig, S. Jacobsen, H. Palm, S. Sonne-Holm, E. Magnusson. A new radiological index for assessing asphericity of the femoral head in cam impingement. *J Bone Joint Surg [Br]* 2007; 89-B:1309-16.
38. K. K. Gosvig, S. Jacobsen, S. Sonne-Holm, P. Gebuhr. The Prevalence of Cam-Type Deformity of the Hip Joint: A Survey of 4151 Subjects of the Copenhagen Osteoarthritis Study. *Acta Radiol* 2008 (4); 436-441.

BIFOKALNI PRELOMI DIJAFIZE TIBIJE I NJIHOVO LEČENJE - NAŠA ISKUSTVA -

**Marko D. Mladenović¹, I. D. Micić^{1,2}, S. Karalejić¹, S. Milenković¹, V. Jovanović¹,
D. S. Mladenović^{1,2}, P. M. Stoilković¹, Z. R. Anđelković³, T. Milenković⁴**

1. Klinika za ortopedsku hirurgiju i traumatologiju u Nišu
2. Medicinski fakultet Univerziteta u Nišu
3. Ortopedsko odeljenje Bolnice u Leskovcu
4. Stomatološki fakultet Univerziteta u Nišu

SAŽETAK

U radu prikazujemo seriju od 25 ispitanika koji su imali bifokalni prelom dijafize tibije, a to je jedan od 4 tipa bifokalnih preloma potkolenice. Bifokalni prelom dijafize tibije je redak tip preloma ali predstavlja tešku povredu sa mogućim komplikacijama: angulacija srednjeg fragmenta, ugroženost njegove vaskularizacije i nezarastanje preloma na spoju srednjeg i distalnog fragmenta.

Srednji fragment dijafize tibije je nestabilan i uvek anguliran, a vaskularizacija mu je bitno oštećena u momentu povređivanja. Očuvana je periostalna vaskularizacija, pa pri operativnom zahvatu treba je sačuvati, tj. nameće se potreba stabilizacije preloma spoljnim fiksatorom ili intramedularnim klinom. Mi smo primenjivali metodu spoljne fiksacije u inicijalnom tretmanu, a kod nezaraslih preloma i metodu intramedularne fiksacije.

Rezultate lečenja smo procenjivali po modifikovanom sistemu Karlstrom-Olerud. Odlično stanje (36 bodova) je imao 1 ispitanik. Dobro stanje (35-33 boda) je imalo 9 ispitanika, a zadovoljavajuće stanje (32-30 bodova) je imalo 7. Ova grupa ispitanika, ukupno 17 (68%), je sa posledicama koje vrlo malo remete svakodnevnu delatnost, radnu sposobnost i sportsku aktivnost, a one su: ograničena pokretljivost skočnog zgloba, skraćenje ekstremiteta do 1cm, hipotrofija potkolene muskulature, povremeni bol i otok u stopalu i skočnom zglobu. Prilično dobro stanje (29-27 bodova) je nađeno kod 5 ispitanika, a slabo stanje (26-24 boda) kod 3. Ova grupa ispitanika, ukupno 8 (32%), ima velike posledice: pseudoartroza tibije, varus - valgus deformaciju, skraćenje ekstremiteta više od 2cm i potrebu za daljim operativnim lečenjem.

U diskusiji se osvrćemo na osnovni problem ovih preloma, a to je pozicija, veličina i očuvanost vaskularizacije srednjeg fragmenta. Ukazujemo na mogućnost stabilizacije spoljnim fiksatorom ili intramedularnim klinom, a sa aspekta poštudnog odnosa prema vaskularizaciji srednjeg fragmenta.

Ključne reči: bifokalni prelom, dijafiza tibije, vaskularizacija kosti, intramedularni klin, spoljna fiksacija.

SUMMARY

In this research, the series of 25 examinees that had a bifocal fracture of tibia diaphysis is shown and it is one of the four types of bifocal fractures of the lower leg. Bifocal fracture of tibia diaphysis is a rare type of fracture and it represents a serious injury with possible complications: the angulation of the medium fragment, jeopardy of its vascularization and nonunion on the junction of a medium and distal fragment.

The medium fragment of tibia diaphysis is unstable and always angular, and its vascularization is always significantly damaged at the moment of an injury. Periosteal vascularization is preserved, so during the surgical intervention it should be saved i.e. the need for stabilization of the fracture using the medium fixator or intramedullary nail is enforced. We used the outer fixation method in the initial treatment, and the intramedullary fixation in nonunion.

The results of the treatment are estimated by the modified Karlstrom-Olerud system. One examinee was in an excellent condition (36 points). Nine examinees were in a good condition (35-33 points), and seven examinees were in a satisfactory condition (32-30 points). This group of examinees, 17 in total (68%), is with consequences that disturb the everyday activities, work abilities and sport activities just a little, and these are: limited motion of anklebone, limbs shortening up to 1 cm, hypotrophy of the lower leg muscles, occasional pain and swelling in the foot or anklebone. Five examinees were in a rather good condition (29-27 points) and three examinees were in a weak condition (26-24 points). This group of examinees, 8 in total (32%) had serious consequences: pseudoarthrosis of tibia, varus-valgus deformity, limbs shortening for more than 2 cm and the need for further operational treatment.

In a discussion we will take a look at fundamental problems of these fractures, and they are: the position, size and preservation of medium fragment vascularization. The possibility of stabilization using the outer fixator or intramedullary nail is shown, from an aspect of conservative attitude towards the vascularization of the medium fragment.

KEY WORDS: bifocal fracture, tibia diaphysis, vascularization of the bones, intramedullary wedge, outer fixation

Uvod

U vreme ekspanzije traumatizma postoji visoka incidenca preloma potkolenice. Češći su prelomi na jednom nivou ovog segmenta tela, a ređi su dupli, bifokalni ili segmentni, a još su ređi trifokalni prelomi. Intenzitet traume i pravci njenog dejstva utiču na nivo i oblik preloma kosti.

Sa prelomom nastaje i oštećenje mekog tkiva potkolenice i vaskularne cirkulacije koštanog tkiva, a sve ovo direktno utiče na proces osteogeneze.¹⁻⁷ Nivoi preloma tibije direktno utiču na prokrvljenost srednjeg fragmenta, tj. linije preloma upućuju na očuvanost a. nutriens i njenih grana i govore nam o vaskularizaciji ovog fragmenta i njegovoj vitalnosti i potencijalu za proces osteogeneze.

Linije preloma mogu biti u različitim delovima tibije, pa razlikujemo 4 grupe bifokalnih preloma tibije:

- prelom gornjeg i donjeg okrajka, to su proksimalne i distalne intraartikularne frakture koje oštećuju kolenu i skočni zglobovi, a dijafiza tibije je cela,
- prelom gornjeg okrajka i dijafize, to je kombinacija preloma platoa i dijafize tibije na različitim nivoima,
- prelom dijafize i donjeg okrajka, ovo je intraartikularni prelom pilona tibije i maleola sa prelomom dijafize,
- dupli prelom dijafize tibije, ovaj tip je redak, njegova sanacija i prognoza je neizvesna.⁸

Cilj rada je da prikazemo klasifikaciju bifokalnih preloma potkolenice i seriju ispitanika sa bifokalnim prelomom dijafize tibije koji su lečeni metodom spoljne fiksacije, kao i da prikazemo rezultate i komplikacije lečenja.

Materijal i metode rada

Za period od 10 godina (2001-2010) na Ortopedskoj klinici u Nišu lečeno je 25 ispitanika sa bifokalnim prelomom dijafize tibije, tj. četvrta grupa.

Za klasifikaciju otvorenih preloma koristili smo klasifikaciju po Gustilo - Anderson⁹, dva is-

pitanika su imali otvoreni prelom prvog stepena, dva drugog i jedan trećeg.

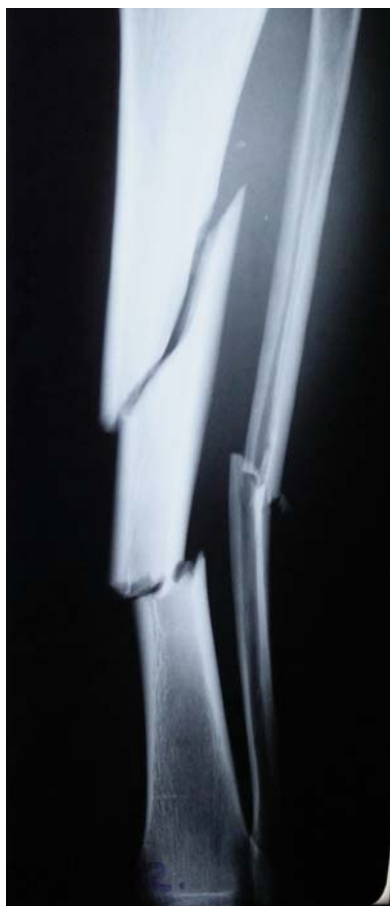Kod zatvorenih bifokalnih preloma dijafize tibije, bilo ih je 20, mekotkivna oštećenja smo procenjivali po sistemu Tscherne.¹⁰ Bilo je devet ispitanika tipa Tscherne C 0, šest C 1 i pet C 2.

Krajnji zbirni rezultati osteosinteze potkolenice procenjivani su metodom po Karlstrom-Olerud. Praćeni su subjektivni simptomi (bol, pogoršanje hoda, otežano penjanje uz stepenice, pogoršanje u bavljenju ranijim sportovima, ograničenje radne sposobnosti) i objektivni znaci (stanje kože, deformitet, atrofija mišića, razlika u dužini noge, gubitak pokreta u kolenu i skočnom zglobovi). Na osnovu ovih parametara formiran je modifikovani bodovni sistem i pet grupa sa različitim brojem bodova: odlično stanje – 36 bodova, dobro - od 35 do 33, zadovoljavajuće – od 32 do 30, prilično dobro – od 29 do 27 i slabo stanje – od 26 do 24 boda.

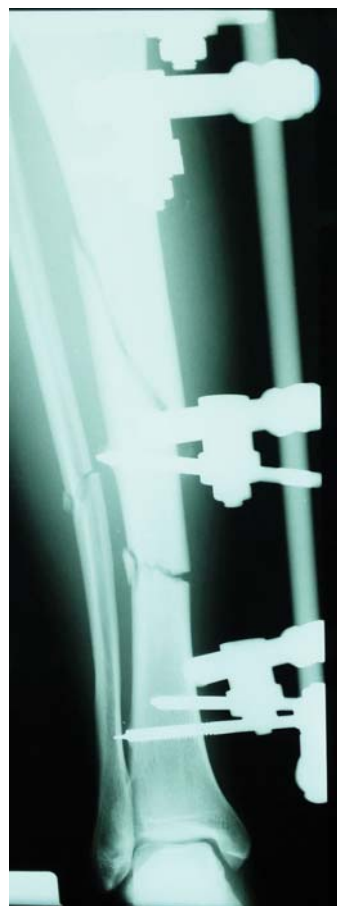Bifokalni prelomi potkolenice su nestabilni i praćeni su velikom dislokacijom, posebno srednjeg fragmenta. Njegova pozicija ukazuje na smer dejstva mehaničke sile, veličina mu je različita, a uvek postoji veliko oštećenje koštane cirkulacije.

Četvrti tip ovih preloma, bifokalni prelom dijafize tibije, je najteži i neizvestan u pogledu sanacije pa smo iz praktičnih razloga ovu grupu preloma podelili u dve podgrupe:

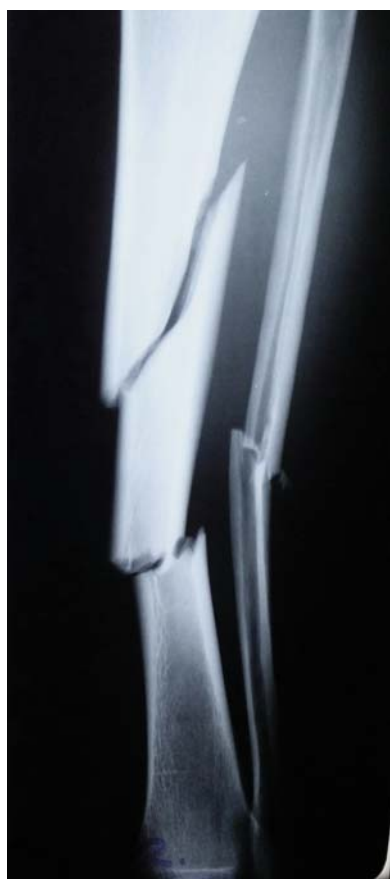- prva podgrupa, linije preloma su iznad i ispod foramen nutriens tibiae – on je lociran na zadnjoj strani i to na spoju srednje i proksimalne trećine dijafize. Uvek mu predhodi nutritivni žleb dužine od 1 do 3,7cm, a usmeren je od kolena prema dole.^{11,12} Srednji fragment ima a. nutriens i dobro je vaskularizovan - bilo je 17 (68 %) ispitanika;
- druga podgrupa, obe linije preloma su ispod foramen nutriens i srednji fragment je bez a. nutriens. Srednji fragment je lišen medularne cirkulacije jer je ona narušena jakom silom traume, ishrana mu zavisi samo od periosotalne cirkulacije, pa mu je osteogenetski potencijal veoma mali - bilo je 8 (32%) ispitanika.



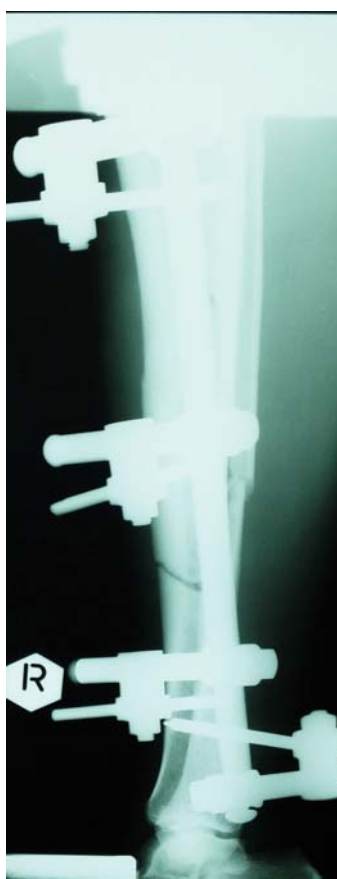Slika 1a.



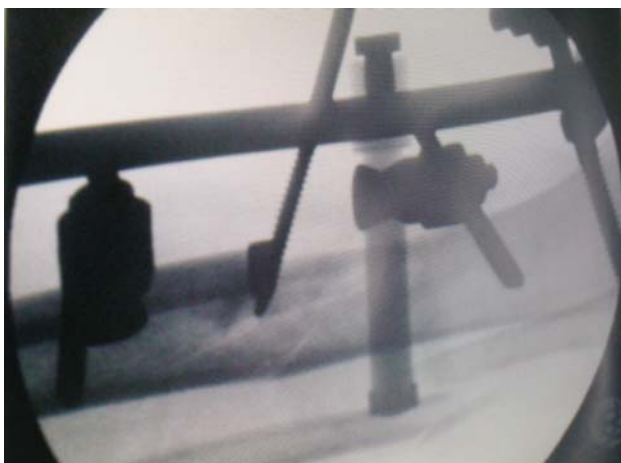
Slika 2a.



Slika 1b.



Slika 2b.



Slika 3.

Svi bolesnici su operisani metodom spoljne fiksacije. Koristili smo unilateralni spoljni fiksator sa konvergentnom orijentacijom klinova (slika 1a, b). Njime se postiže dobra stabilnost preloma, pruža mogućnost za sekundarnu repoziciju fragmenata, za dalju negu rane i mekog tkiva potkolenice, ako se radi o otvorenom tipu preloma, pošteno se odnosi prema vaskularizaciji koštanog tkiva, tj. sekundarno oštećenje koštane cirkulacije je minimalno.¹³ Srednji fragment se fiksira klinom i uradi se njegova repozicija, potom se postave klinovi za gornji i donji fragment tibije. Ovim postupkom štedimo već oštećenu vaskularizaciju srednjeg fragmenta.

Ukoliko je srednji fragment kominutivan, mali ili sa manjom dislokacijom tada primenjujemo hemikortikalni, ili unikortikalni klin. On se zabada u korteks fragmenta, ne prolazi kroz medulu i drugi korteks - ovako se štedi preostala vaskularizacija srednjeg fragmenta (slika 2). Klin ima sposobnost da gura fragment u određenom pravcu i tako stvara uslove za sekundarnu repoziciju, a ujedno obezbeđuje i dobru stabilnost fragmenta. Ima istu funkciju kao i specijalne žice sa olivom spoljnog fiksatora tipa Ilizarov – one koriste za sekundarnu repoziciju fragmenata i distrakciju fragmenta kod distrakcione osteogeneze.¹⁴

Kod otvorenih tipova preloma, rana potkolenice je primarno obrađena, a potom se prati njen tok uz sekundarni debridman do dobijanja granulacionog tkiva, a sa ciljem da se što ranije uradi rano zatvaranje preloma – po mogućnosti u pr-

vih 5 do 7 dana. U četiri slučaja je urađena transplatacija kože po Tirschu, a kod dva ispitanika fasciokutani režanj.

REZULTATI RADA

Analizirana je studijska grupa od 25 ispitanika. Bilo je 19 (76%) muškaraca i 6 (24%) žena prosečne starosti 43 godine, najmlađi ispitanik je imao 21, a najstariji 76. Dominiraju povrede u saobraćaju, ukupno 18 (72%), sledi pad sa visine - kod 5 (20%) ispitanika i direktni udar mehaničkog oruđa u potkolenicu, kod 2 (8%) ispitanika.

Bifokalni prelomi potkolenice se sreću kod politraumatizovanih, u našoj seriji 14 (56%) ispitanika je imalo udružene povrede na grudnom košu, abdomenu, glavi ili kuku. Kod 5 (20%) ispitanika imali smo otvoreni tip preloma. Kod jednog je postojao veoma redak trifokalni tip preloma potkolenice nastao u saobraćajnom udesu. Krajnji zbirni rezultati osteosinteze potkolenice procenjavani su metodom po Karlstrom-Olerud.¹⁵

Odlično stanje je nađeno kod jednog ispitanika (4%), a radi se o mladom bolesniku koji je star 22 godine i bifokalni prelom tibije zadobio je padom sa visine. Proces oporavka je išao brzo i posledice povređivanja su minimalne.

Dobro stanje je nađeno kod 9 (36%) ispitanika, zadovoljavajuće kod 7 (28%), prilično dobro kod 5 (20%) i slabo stanje kod 3 (12 %) ispitanika.

Zbirno, ispitanici sa ocenom odličnog, dobrog i zadovoljavajućeg stanja, ukupno 17 (68 %) završili su lečenje bez velikih posledica. Prisutne posledice su tolerantne i ne redukuju radnu i životnu delatnost u većem obimu. Najčešće posledice koje se sreću u ovoj grupi su: ograničena pokretljivost - smanjenje fleksije u skočnom zglobu za 15-20 stepeni, skraćenje ekstremiteta za manje od 2 cm kod 3 bolesnika, hipotrofija potkolene muskulature za 1-2 cm u obimu kod 6 ispitanika i otok u stopalu i skočnom zglobu.

Grupa ispitanika sa prilično dobrim i slabim funkcionalnim stanjem, ukupno 8 (32 %), ostala je sa težim posledicama:

- kod 7 (28 %) ispitanika imali smo nezarastanje preloma, tj. pseudoartrozu potkolenice i to četiri aseptične i tri septične. Kod 4 ispitanika, prelom nije zarastao na distalnoj liniji preloma tibije, kod dva na proksimalnoj i kod jednog nisu zarasla oba nivoa preloma (slika 2). Lečenje je sprovedeno dodatnim operacijama kada smo postavljali kompresiono – distrakcioni spoljni fiksator uz osteoplastiku aseptičnih pseudoartroza - kod dva ispitanika, a kod druga dva urađena je intramedularna fiksacija tibije. Kod septičnih pseudoartroza potkolenice, ukupno tri, radili smo resekciju osteomijelitičnog žarišta, a potom distrakcionu osteogenezu, bilo je 3 do 4 operacija u toku lečenja i sanaciju preloma smo ostvarili u proseku posle 19 meseca od povrede;
- jedan bolesnik je imao valgus distalnog dela potkolenice od 20 stepeni, skraćenje za 3 cm i kontrakturu skočnog zgloba srednjeg stepena. U ovom slučaju urađena je korektivna hemikortikotomija potkolenice te smo korigovali valgus, a skraćenje sveli na 2 cm.

Kod ove grupe od 8 ispitanika izražena je hipotrofija potkolene muskulature, a to je posledica dužeg nošenja spoljnog fiksatora i inaktivnosti.

DISKUSIJA

Vaskularizacija kosti je bitan činilac procesa osteogeneze i direktno utiče na ovaj proces stimulišući ga.^{4, 16-21} Stepem oštećenja vaskularne mreže kosti utiče na brzinu i vid formiranja kalusa. Periostalna cirkulacija je dovoljna da snabdeva spoljnu trećinu korteksa krvlju.

Periostalne arterije igraju glavnu ulogu u najranijem periodu srastanja i to u slučaju kominutivnih, dislociranih i bifokalnih preloma kada je medularna cirkulacija prekinuta. U tim okolnostima, periostalni krvni sudovi prolaze kroz korteks i ulaze u medularnu šupljinu, ponekad se od ovih grana formira regenerat medularne cirkulacione mreže. Tada se centrifugalni tok krvi pretvori u centripetalni.^{6, 20-23}

U slučaju bifokalnih preloma dijafize tibije, postoji veliki deformitet i pomeranje srednjeg fragmenta, a samim tim postoji i veliko ošteće-

nje koštane cirkulacije. U njemu je oštećena medularna cirkulacija jer zbog dislokacije puca descendenta grana a. nutriens koja silazi ka distalnom delu tibije, leži uz zadnju stranu i završava vaskularnim buketom.^{3, 7, 24, 25}

Pokretljivost srednjeg fragmenta izaziva dodatno oštećenje puteva cirkulacije i tkivnih tečnosti, a to dovodi do produžene regenerativne reakcije i obrazovanja oskudnog i nekvalitetnog kalusa.

Sekundarno oštećenje vaskularizacije kosti nastaje u toku osteosinteze. Ploča sa šrafovim narušava periostalnu vaskularizaciju jer se pri njenom plasiranju uradi deperiostiranje kosti.^{1, 26, 27}

Ovim postupkom se izaziva kompletna avaskularnost srednjeg fragmenta jer je medularna cirkulacija narušena u momentu traume. Iz ovih razloga se i ne preporučuje stabilizacija bifokalnih preloma dijafize tibije pločom, mada ima autora koji koriste ovaj vid osteosinteze.

Reynders²⁸ je u svojoj seriji od 23 ispitanika sa otvorenim bifokalnim prelomom tibije primenio, tzv. LISS-a ploču (Less Invasive Stabilisation System) kao konačnu metodu lečenja, ali posle primene spoljnog fiksatora i saniranja mekotičnog omotača.

Intramedularni klin narušava medularnu vaskularnu mrežu kosti te nastaje avaskularnost unutrašnjeg dela korteksa.^{2, 4, 8, 13, 16, 19} Kod ove vrste preloma, intramedularni klin ima svoju ulogu u fiksaciji zbog toga što je medularna cirkulacija primarno oštećena u momentu traume. Intramedularni klin povećava stepen oštećenja medularne cirkulacije ali čuva periostalnu i zato ima svoje mesto i značaj u lečenju ovih preloma, a pre svega zbog stabilnosti i postizanja osovine tibije što bitno utiče na proces osteogeneze.

Court-Brown i saradnici²⁹, Henley i saradnici³⁰, Melis i saradnici³¹ u svojim serijama ističu primenu intramedularnog klina sa dobrim rezultatima i komplikacije u smislu nezarastanja preloma i infekcije. Ova metoda nije primenljiva kod bifokalnog preloma tibije druge grupe. Tad postoji prelom dijafize i proksimalnog okrajka, a to onemogućava plasiranje intramedularnog klina (interlocking nail) i ne omogućava adekvatnu stabilnost preloma.²⁶

Klinovi ili žice spoljnog fiksatora ne oštećuju vaskularnu mrežu kosti. Lokalno, na mestu prodora klina, postoji oštećenje vaskularizacije, ali se ona brzo uspostavi.

Aplikacija klinova na udaljenosti od mesta preloma izaziva "bujanje" periosta duž cele kosti i ubrzava protok krvi na mestu preloma i kroz celu kost.^{3, 7, 9, 20, 22} Ove činjenice idu u prilog sigurnog toka procesa osteogeneze. Žice ili klinovi spoljnog fiksatora imaju minimalnu mogućnost da povrede veće krvne sudove medule. Da bi se prevenirala ovakva povreda, potrebno je znati nivo i stranu ulaska a. nutriens u canalis nutriens. Ako se radi o prelomu tibije iznad nivoa ulaska a. nutriens u medularni kanal, da bi se izbegla povreda arterije ili njenih uzlaznih grana, distalni par žica ili klinova spoljnog fiksatora, neophodno je postaviti na 1-1,5 cm ispod sredine dijafize. Rastojanje od linije preloma do sredine dijafize je kritična zona.

Ukoliko je linija preloma ispod nivoa ulaska a. nutriens u medularni kanal, da bi se izbegla povreda arterije ili njenih nishodnih grana, proksimalni par žica ili klinova neophodno je postaviti za 1 - 1,5cm iznad srednje linije dijafize.

Hemikortikalni klin prodire vrhom kroz periost i korteks. Ne zadire u medulu i šteti je i od najmanjeg oštećenja cirkulacije. On minimalno oštećuje periostalnu i kortikalnu cirkulaciju.¹²

Kod bifokalnih i kominutivnih preloma frakturna pukotina je velika i nepravilne forme. Unikortikalni klin prislanja, gura, stabilizuje i spaja fragment uz osnovne. Na taj način smanjuje i oblikuje frakturnu pukotinu, tako se skraćuju distance između fragmenata, tj. skraćuje se put budućim vaskularnim pupoljcima i granama koje će se javiti u procesu osteogeneze.

U prikazanoj seriji bolesnika kao komplikaciju lečenja imali smo pseudoartrozu potkolenice – četiri aseptične i tri septične. Ovo se često sreće na spoju srednjeg i distalnog fragmenta, tj. na distalnoj frakturnoj liniji. Ovo samo potvrđuje činjenicu da je vaskularizacija koštanog fragmenta od presudne uloge u toku procesa osteogeneze.

Metod spoljne fiksacije pruža mogućnost dinamizacije aparata, a time se povećava pritisak na mestima preloma što deluje stimulatивно na usporeni proces osteogeneze. Ako i ovaj postupak ne podstakne sanaciju preloma, onda se uradi i spongioplastika na mestu pseudoartroze, kao što je to bio slučaj u našoj seriji kod četiri ispitanika.

Najveći i najteži problem svih preloma je septična pseudoartroza. U našoj seriji je bilo tri ispitanika sa ovim stanjem i svi su imali otvoreni bifokalni prelom potkolenice. Primenili smo protokol lečenja koji podrazumeva antibiotsku terapiju prema antibiogramu, kiretažu devitaliziranog koštanog tkiva i kompresiono - distrakcioni metod uz pomoć spoljnog fiksatora, ali prelom i infekcija nisu sanirani.

Posle dva do tri pokušaja ovom metodom u sva tri slučaja smo uradili resekciju osteomijeličnog žarišta tibije do u zdravo, a potom kortikotomiju u proksimalnom delu i spuštanje fragmenta distalno, tzv. metoda distrakcione osteogeneze.¹⁴ Uz dugotrajni nadzor i praćenje došlo je do sanacije preloma i eradikacije koštane infekcije, ali je ostala hipotrofija mišića potkolenice i redukcija pokreta u skočnom zglobo do srednjeg stepena.

ZAKLJUČAK

Bifokalni prelom dijafize tibije je redak, ali se u svakodnevnom radu sa njim srećemo. Predstavlja veoma tešku povredu koštanog tkiva i mekotkivnog omotača potkolenice.

Ova vrsta preloma se odlikuje nestabilnošću srednjeg fragmenta, često se javlja angulacija potkolenice i opasnost da prelom ne zaraste.

Slobodan, srednji, koštani fragment je lišen medularne cirkulacije pa je samim tim i proces osteogeneze usporen i poremećen. Iz ovih razloga, ovaj tip preloma treba rešavati metodom spoljne fiksacije - ona se odnosi poštedno prema očuvanoj vaskularizaciji ili pak intramedularnim klinom kojim se čuva periostalna cirkulacija, a postiže se i dobra biomehanička stabilnost.

LITERATURA

1. Arapov NA. Rentgeno-morfologiskečaja ocenka sostojanja kravoobrašenija v kostijah i kostnoj mozoli pri nekotarih metodah osteosinteza. Dokt disert. Rjazanj, 1974.
2. Baču IS. Funkcionalnaja vnutrikosnaja mikrocirkulacija. Kišinjev, 1984.
3. Kelly PJ, Montgomery RJ, Brouk JT. Reaction of the circulatory sistem to injury and regeneration. Clin Orthop 1990; 254: 276 - 288.
4. Mihajlova LN. Reparativnaja regeneracija kostnoj i hraševoj tkanej v uslovijah vozdeystvija različnih biomehaničeskikh faktorov. Dokt disert. Moskva, 1988.
5. Terjesen T. Healing of rabbitt tibial fractures using external fixation. Acta Orthop Scand 1984; 55: 192 - 6.
6. Rhinelander FW. Tibial blood supply in relation to fracture healing. Clin Orthop 1974;105: 34 - 81.
7. Zuraev OA. Regionalnaja gemodinamika pri diafizarnih perelomah bedrenoj i bercovih kostej. Dokt disert. Moskva. 1993.
8. Keating JF, Kuo RS, Court-Brown CN. Bifocal fractures of the tibia and fibula. J Bone Joint Surg 1994; 76B: 395 - 400.
9. GustiloRB, Mendoza RM, Williams DN. Problems in the management of type III open fractures. A new classification of type III open fractures. J Trauma 1984; 24: 742 - 6.
10. Tscherne H. The management of open fractures. In TscherneH, Gotzen L.(ed): Fractures with the soft tissue injuries. Springer-Verlag . Berlin, 1984.
11. Mysorekar VR. Diaphyseal nutrient foramins in human long bones. J Anat 1967; 101: 813 -822.
12. Mladenović D. Biomehanički i vaskularni aspekt primene metode spoljne fiksacije na različitim segmentima lokomotornog aparata. Dokt disert. Niš, 1997.
13. Bilat C, Leutenegger A, Ruedi T. Osteosynthesis of 245 tibial shaft fractures early and late complication. Injury 1994; 25: 349 - 358.
14. Ilizarov GA. The tension -stress effect on the genesis and growth of tissues. Part II. The influence of the rate and frequency of distraction. Clin Orthop 1989; 239: 263 - 285.
15. Karlstrom G, Olerud S. Fracture of the tibial shaft. Critical evaluation of treatment alternatives. Clin Orthop 1974; 105: 82 - 115.
16. Fischer MD, Gustilo RB, Varecka TF. The timing of flap coverage, bone grafting and intramedullary nailing in patients who have a fractura with extensive soft - tissue injury. J Bone Joint Surg 1991; 73: 1316 - 22.
17. Belokurov NJ. Dinamika krovosnabženija nižnih konečnostej pri perelomah kostej. Ortop Traumat 1962; 2: 33 - 37.
18. Berdikov VA. Regeneracija kostnoj tkani pri raznih uslovijah krovosnabženija. Ortop Traumat 1963; 7: 34 - 36.
19. Branemark PI. Experimental investigation of microcirculation in bone marrow. Angiology 1961; 12: 330 - 4.
20. Brookes M. The blood supply of bone. London Butterworths 1971.
21. Lopez - Curto AJ. Anatomy of the microvasculature of the tibial diaphysis of the adult dog. J Bone Joint Surg 1980; 62: 1362 - 69.
22. Rhan AB. Primary bone healing. J Bone Joint Surg 1971; 53: 783 - 6.
23. Rhinelander FW. The normal microcirculation of diaphyseal cortex and its response to fracture. J Bone Joint Surg 1968; 50: 784 - 800.
24. Kelly PJ. Anatomy, phisiology and pathology of the blood supply of bones. J Bone Joint Surg 1968; 55: 766 - 83.
25. Lubegina ZP. Osobenosti krovoobrašenija pri svežih perelomah kostej goleni. Ortop Travmat 1971; 2: 12 - 16.
26. Akeson WH. The effects of rigidity of internal fixation plates on long bone remodeling. A biomechanical and quantitative hystological study. Acta Ortop Scand 1976; 47: 241 - 9.
27. Behrens F, Searls K. External fixation of the tibia.basic concept and prospectiv evaluation. J Bone Joint Surg 1986; 68B: 246 - 54.
28. Reynders P. Open acute segmental tibial fracture fixation using the Lees Invasive Stabilisation System (LISS) : study of 23 consecutive cases. Injury 2009; 40: 449 - 54.
29. Court - Brown CM, McQueen MM, Quaba AA, Christie J. Locked intramedullary nailing of open tibial fractures. J Bone Joint Surg 1991; 73: 959 - 64.
30. Henley MB, ChapmanJR, Agel J, Swiontkowski MF, Benirscke SK, MayoKA. Comparasion of unreamed tibial nails and external fixation in treatment of grade II and III open tibial shaft fractures. Orthop Trans 1995; 19: 438 - 9.
31. Melis C, Sotgiu F, Lepori M, Guido P. Intramedullary nailing in segmental tibial fractures. J Bone Joint Surg 1981; 83: 1310 - 8.

UČESTALOST DIJABETESA KOD BOLESNIKA SA DEPRESIJOM

Goran I. Tojaga¹, J. M. Pavlović², J. J. Pavlović¹

¹Služba za psihijatriju, Opšta bolnica Leskovac

²Služba za internu medicinu, Opšta bolnica Leskovac

SAŽETAK

Uvod: Prema procenama SZO preko 120 miliona ljudi u svetu boluje od raznih oblika depresivnog poremećaja. Čest pratilac depresija su somatska oboljenja kardiovaskularnog, pulmonalnog, digestivnog i endokrinog sistema (dijabetes melitus).

Cilj ovog rada je bio da se ispita učestalost dijabetesa kod depresije svih tipova i pokaže povezanost ova dva entiteta.

Ispitanici i metode: Ova retrospektivna studija sprovedena je u Službi za psihijatriju Opšte bolnice Leskovac u trajanju od 6 meseci. Ispitanici su odabrani metodom slučajnog izbora. Od ukupno 708 bolesnika sa depresijom, odabrano je 100 ispitanika. Svi ispitanici su na osnovu prisustva dijabetesa podeljeni u dve grupe, prva grupa bolesnici sa depresijom i dijabetesom i druga grupa, bolesnici sa depresijom bez dijabetesa. Prilikom ispitivanja korišćen je opšti metodološki pristup komparacije podataka. Podaci su obrađeni standardnim deskriptivnim metodom.

Rezultati: Ispitivanjem je obuhvaćeno 100 pacijenata sa depresijom od kojih je 10 pacijenata ili 10% imalo dijabetes. Ženski pol je bio zastupljeniji u obe grupe ispitanika, 70% u grupi sa dijabetesom i 65.6% u grupi bez dijabetesa. U obe grupe ispitanika najveći broj je bio u dobnoj grupi preko 50 godina, 6 (60%) ispitanika sa depresijom i dijabetesom i 40 (44.4%) ispitanika samo sa depresijom. U dobnim grupama između 18-29 i 30-39 godina nije bilo ispitanika sa oba komorbiditeta. Nije dokazan uticaj mesta prebivališta (grad/selo) na učestalost depresije sa i bez dijabetesa.

Zaključak: Ovaj rad ukazuje na značajnu učestalost dijabetesa kod depresivnih bolesnika.

Ključne reči: dijabetes melitus, depresija, komorbiditet

SUMMARY

Introduction: According to the estimation of WHO (World Health Organization), over 120 million people have different forms of depressive disorder. The frequent companions of depression are somatic diseases of cardiovascular, pulmonary, digestive and endocrine systems (diabetes mellitus).

The aim of this research was to examine the frequency of diabetes in depression of all types and to show the connection of these two entities.

Examinees and methods: This retrospective study is carried out in Psychiatric Department of General Hospital in Leskovac and it lasted for 6 months. The examinees were chosen randomly and from 708 patients with depression, 100 were chosen. All of them were divided into two groups according to the presence of diabetes: the first group with depression and diabetes, and the second group with depression but without diabetes. During the examination general methodological approach of data comparison was used. The data were analyzed by standard descriptive methods.

The results: 100 patients with depression were included in this research and 10 of them or 10% had diabetes. The females were dominant in both groups of examinees, 70% in a group with diabetes and 65.6% in a group with depression and diabetes, and 40 (44.4%) of examinees only with depression. In age groups between 18-29 and 30-39 years were no examinees with both comorbidities. The influence of a residence (town/village) on the frequency of depression with or without diabetes was not proved.

Conclusion: This research suggests a significant incidence of diabetes in depressed patients.

Key words: diabetes mellitus, depression, comorbidity

Uvod

Tuga je sastavni i vrlo značajan segment svakodnevnog života pojedinca. Ona nam pomaže da shvatimo naš unutrašnji svet, da razumemo druge ljude, obogaćuje nas i daje smisao našim

životima. Ona se javlja u svakodnevnom životu kao odgovor na nastale gubitke ili pretnje potencijalnim gubicima.

Za razliku od tuge, depresija se karakteriše nesrazmernošću u intenzitetu i trajanju simptoma, kao i stepenu radno poslovne onesposobljenosti osoba koje od nje boluju.

Prema procenama SZO preko 120 miliona ljudi u svetu boluje od raznih oblika depresivnog poremećaja, sa dvostrukom prevagom žena u odnosu na muškarce.

Depresija je aktuelno četvrti vodeći uzrok funkcionalne nesposobnosti (invaliditeta), a procenjuje se da će do 2020. godine biti na drugom mestu. Ona se često javlja udruženo sa drugim mentalnim i telesnim poremećajima, komplikujući njihov tok lečenja i ishod.^{1,2}

Depresija nastaje kao rezultat međusobnih interakcija niza bioloških, psiholoških i socijalnih faktora (integralni model). Biološki korelati depresije obuhvataju genetske, biohemijske, neurofiziološke, neuroimunološke faktore, kao i neuroendokrinu disfunkciju. U etiopatogenezi depresije učestvuju multipli neurotransmiterski sistemi (noradrenalin – NA, serotonin – 5-HT, dopamin – DA i drugi).³

Čest pratilac depresija su somatska oboljenja kardiovaskularnog, pulmonalnog, digestivnog kao i endokrinog sistema. Među zadnjim, naročito se izdvaja dijabetes melitus.

Dijabetes melitus je kompleksan metaboličko endokrini poremećaj praćen deficitom produkcije insulina, što za posledicu ima višak glukoze u međucelijskim prostorima i krvnim sudovima.^{4,5}

Patofiziološki mehanizmi, koji povezuju depresiju i dijabetes, još uvek su nedovoljno poznati. Fiziološke karakteristike depresije i disregulacija multiplih sistema, koja uključuje hiperaktivnost osovine hipotalamus-hipofiza-nadbubreg (HPA), gojaznost, fizička neaktivnost i metabolički sindrom mogu direktno doprineti nastanku i održavanju hiperglikemije. Ovi faktori dovode do povećanja insulinske rezistencije (IR).

Ispitivanja su pokazala da kod depresivnih bolesnika, sa i bez dijabetesa, postoji porast nivoa glukoze u krvi i IR na oralni test tolerancije

glukoze (OGTT). Efikasna antidepresivna terapija praćena je popravljanjem IR. Direktni efekat depresije na IR mogao bi biti značajan medijator koji povezuje depresiju i hiperglikemiju, ali dosadašnje studije nisu u potpunosti utvrdile ovu uzročnu vezu.⁶⁻¹⁰

Cilj rada

Cilj ovog rada je da pokaže učestalost dijabetesa kod depresije svih tipova i stepen uzročno posledične povezanosti depresije i dijabetesa na populaciji Jablaničkog okruga, u periodu od 6 meseci, kod pacijenata lečenih u Službi za psihijatriju Opšte bolnice Leskovac, kako bi se dobijeni rezultati uporedili sa rezultatima drugih studija i time apostrofirale specifičnosti prevalencije u komorbiditetu ova dva oboljenja.

Pacijenti i metode

Ova retrospektivna studija deskriptivnog karaktera sprovedena je u Službi za psihijatriju Opšte bolnice Leskovac u trajanju od 6 meseci.

Ispitanici su odabrani metodom slučajnog izbora u vremenskom periodu od 29. marta 2013. do 29. septembra 2013. Od ukupno 708 bolesnika sa depresijom odabrano je 100 ispitanika, što je dokumentovano medicinskom dokumentacijom.

Svi ispitanici su na osnovu prisustva dijabetesa podeljeni u dve grupe, prva grupa bolesnici sa depresijom i dijabetesom i druga grupa, bolesnici sa depresijom bez dijabetesa.

Prva grupa je imala 10 pacijenata, a druga 90 pacijenata. Svi pacijenti sa depresijom i dijabetesom su imali verifikovan dijabetes melitus tip 2.

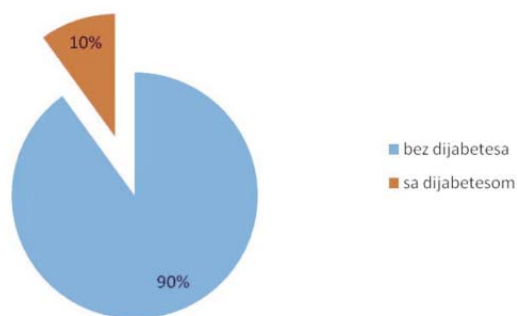
Prilikom ispitivanja korišćen je opšti metodološki pristup komparacije podataka. Analizirani su anamnestički, klinički i biohemijski parametri.

Podaci su obrađeni standardnim deskriptivnim metodama.

Rezultati

Ispitivanjem je obuhvaćeno 100 pacijenata sa depresijom, od kojih je 10 pacijenata, ili 10%, imalo dijabetes. Svi bolesnici sa dijabetesom su imali dijabetes melitus tip 2.

Ženski pol je bio zastupljeniji u obe grupe ispitanika, 70% u grupi sa dijabetesom i 65.6% u grupi bez dijabetesa (Tabela 1).



Grafikon 1. Učestalost dijabetesa melitusa kod bolesnika sa depresijom

Tabela 1. Distribucija ispitanika po polu

Pol	sa DM	bez DM	Ukupno
muški	3/30%	31/34.4%	34/34%
ženski	7/70%	59/65.6%	66/66%
Ukupno	10/ 100.0	90 / 100.0	100/ 100.0

Tabela 2. Distribucija dobnih grupa ispitanika

	Prisustvo dijabetesa				UKUPNO	
	da		ne			
	broj	%	broj	%	broj	%
18-29			8	8.9%	8	8%
30-39			22	24.4%	22	22%
40-50	4	40%	20	22.2%	24	24%
>50	6	60%	40	44.4%	46	46%
ukupno	10	100%	90	100%	100	100%

U obe grupe ispitanika najveći broj je bio u dobnjoj grupi preko 50 godina, 6 (60%) ispitanika sa depresijom i dijabetesom i 40 (44.4%) ispitanika samo sa depresijom. U dobnim grupama između 18-29 i 30-39 godina nije bilo ispitanika sa oba komorbiditeta (Tabela 2).

Analizirajući mesto prebivališta pacijenata i udruženost dijabetesa sa depresijom, korišćenjem Hi-kvadrat testa, zaključujemo da ni kod pacijenata iz grada, a ni kod pacijenata sa sela ne

postoji statistički značajna razlika u broju pacijenata sa depresijom i broju pacijenata sa udruženošću dijabetesa i depresije.

Ako posmatramo samo ispitivane pacijente ženskog pola u odnosu na mesto prebivališta i Fisherovim testom ispitujemo statističku značajnost razlike u udruženosti dijabetesa i depresije u odnosu na mesto prebivališta, dolazimo do zaključka da ta razlika nije statistički značajna ($p=0,251>0,05$). Do istih rezultata dolazimo i kod ispitanika muškog pola ($p=0,463>0,05$) (Tabela 3).

Tabela 3. Distribucija ispitanika prema mestu prebivališta

	Žene				Muškarci				UKUPNO	
	Sa DM		Bez DM		Sa DM		Bez DM			
	broj	%	broj	%	broj	%	broj	%	broj	%
grad	3	42.9	33	55.9	2	66.7	20	64.5	58	58
selo	4	57.1	26	44.1	1	33.3	11	35.5	42	42
Ukupno	7	100	59	100	3	100	31	100	100	100

Diskusija

Mnoge studije rađene do sada, kako kod nas tako i u inostranstvu, pokazuju nesumljivu povezanost depresije i dijabetesa. Naučnici, međutim žele da dokažu da li depresija utiče na razvoj dijabetesa i obratno. Trenutne studije pokazuju da su moguće obe varijante.

U ovom radu smo ispitivali učestalost dijabetesa kod bolesnika sa depresijom. U studiji smo uzeli sve oblike depresija kako po etiologiji (endogene, egzogene), očuvanosti testa realnosti (neurotične, psihotične) tako i po težini i intenzitetu kliničkih slika (lake, umerene, teške).

Ispitivanjem je obuhvaćeno 100 pacijenata sa depresijom od kojih je 10 pacijenata ili 10% imalo dijabetes. Svi bolesnici sa dijabetesom su imali dijabetes mellitus tip 2. Ženski pol je bio zastupljeniji u obe grupe ispitanika, 70% u grupi sa dijabetesom i 65.6% u grupi bez dijabetesa. U obe grupe ispitanika najveći broj je bio u dobnjoj grupi preko 50 godina, 6 (60%) ispitanika sa depresijom i dijabetesom i 40 (44.4%) ispitanika samo sa depresijom. U dobnim grupama između

18-29 i 30-39 godina nije bilo ispitanika sa oba komorbiditeta. Nije dokazan uticaj mesta prebivališta (grad/selo) na učestalost depresije sa i bez dijabetesa.

Lakši oblici depresivnosti sa dijabetesom uglavnom se leče kod interniste i izbegavaju psihijatre, dok srednji do teži oblici depresija idu kod psihijatra, što statistički na izabranim grupama može da da velike varijacije i oscilacije i do 20 %. Svaki dijabetičar boluje od neke vrste depresivnog poremećaja, dok svaki depresivni pacijent nije ujedno i dijabetičar. Kako sam dijabetes u svojoj socijalno psihološkoj suštini predstavlja, pored ostalog i bolest gubitka prijatnosti i odricanja, ujedno time podstiče neurotične depresivne mehanizme, utičući na povećanje komorbiditeta neurotičnih, anksiozno depresivnih poremećaja kod dijabetesa.

Istraživanje koje je obavljeno u američkoj reviji Archives of General Psychiatry, kojim je obuhvaćeno 78.000 žena starijih od 54 godine, pokazalo je da su ove dve bolesti u velikom broju udružene i da povećavaju stopu mortaliteta. Otkriveno je da depresija povećava rizik i razvoj za dijabetes i obratno.

Treba istaći da su se kod osoba ženske populacije, koje su patile od depresije, šanse za razvoj dijabetesa povećale za 17%. Kod ispitanica koje su imale dijabetes došlo je do povećanja rizika od razvoja depresije od 29%, a one ispitanice koje su uzimale insulin radi lečenja dijabetesa povećale su šanse za neverovatnih 53% za razvoj dijabetesa.^{11,12}

Rezultati studije preseka Dus-Munshi i sar. koja je obuhvatila više od 8 000 osoba sa dijabetesom starosti 16–74 godine, pokazalo je da te osobe imaju 1,5 puta veći rizik od razvoja mentalnih poremećaja, a posebno anksioznosti i depresije, nezavisno od godina života, pola, etničke pripadnosti i socioekonomskog statusa.¹³

U metaanalizi Gavarda i saradnika, koja je obuhvatila 20 istraživanja, prosečna prevalencija depresije kod bolesnika sa dijabetesom na osnovu strukturisanog dijagnostičkog intervjuja bila je 14,0% (8,5–27,3%) u kontrolisanim studijama i 15,4% (11,0–19,9%) u nekontrolisanim studijama, što ukazuje na 3 puta veću prevalenciju

ju depresije u ovoj populaciji bolesnika, u odnosu na opštu populaciju.

U istraživanjima, u kojima su korišćeni psihometrijski instrumenti, prosečna stopa klinički značajne depresivne simptomatologije kod bolesnika sa dijabetesom bila je 32,4% (21,8–60,0%) u kontrolisanim studijama i 19,6% (10,0–28,0%) u nekontrolisanim studijama.

Stopa depresije dvostruko je veća kod bolesnika sa dijagnozom dijabetesa u odnosu na opštu populaciju, sa značajno većom učestalošću kod žena, prema rezultatima metaanalize koja je uključila 42 studije sa ukupno 21 351 osobom.¹⁴

Međutim, rezultati populacione studije Browna i sar. nisu potvrdili postojanje veće incidencije depresije kod bolesnika sa DMT2 u odnosu na bolesnike bez DMT2.¹⁵

Zaključak

Ovaj rad ukazuje na značajnu učestalost dijabetesa kod depresivnih pacijenata. Svi bolesnici sa dijabetesom su imali dijabetes mellitus tip 2.

Dokazana je veća učestalost dijabetesa kod žena sa depresijom u odnosu na muškarce.

U obe grupe ispitanika najveći broj je bio u dobnoj grupi preko 50 godina, dok u dobnim grupama između 18-29 i 30-39 godina nije bilo ispitanika sa oba komorbiditeta.

Nije dokazan uticaj mesta prebivališta (grad/selo) na učestalost depresije sa i bez dijabetesa.

Literatura

1. World Health Organization. The World Health Report 2002. Reducing Risks, Promoting Healthy Life. Geneva: WHO;2002. Also available from: <http://www.who.int/whr>.
2. Murray CJ, Lopez AD. Alternative projections of mortality. Katon W, van der Felz-Cornelis C. Treatment of depression in patients with diabetes. In: Depression and Diabetes. Katon W, Maj M, Sartorius N (eds). Chichester: Wiley, 2010.
3. Hellman R, Ciechanowski P. Diabetes and depression: management in ordinary clinical conditions. In: Depression and Diabetes. Katon W, Maj M, Sartorius N (eds). Chichester: Wiley, 2010.

4. Lloyd CE et al. The epidemiology of depression and diabetes. In: *Depression and Diabetes*. Katon W, Maj M, Sartorius N (eds). Chichester: Wiley, 2010.
5. Ismail K. Unravelling the pathogenesis of the depression-diabetes link. In: *Depression and Diabetes*. Katon W, Maj M, Sartorius N (eds). Chichester: Wiley, 2010.
6. Wild S, Roglic G, Green A, Sicree R, King H. Global prevalence of diabetes: estimates for the year 2000 and projections for 2030. *Diabetes Care* 2004; 27(5): 1047–53.
7. Das-Munshi J, Stewart R, Ismail K, Bebbington PE, Jenkins R, Prince MJ. Diabetes, common mental disorders, and disability: findings from the UK National Psychiatric Morbidity Survey. *Psychosom Med* 2007; 69(6): 543–50.
8. Almawi W, Tamim H, Al-Sayed N, Arekat MR, Al-Khateeb GM, Baqer A, et al. Association of comorbid depression, anxiety, and stress disorders with type 2 diabetes in Bahrain, a country with a very high prevalence of type 2 diabetes. *J Endocrinol Invest* 2008; 31(11):1020–4.
9. Brown LC, Majumdar SM, Newman SC, Johnson JA. Type 2 diabetes does not increase risk of depression. *CMAJ* 2006; 175: 42–6.
10. Depression, quality of life, and glycemic control in individuals with type 2 diabetes. *J Am Acad Nurse Pract* 2009; 21(4): 214–24.
11. Aikens JE, Perkins DW, Piette JD, Lipton B. Association between depression and concurrent Type 2 diabetes outcomes varies by diabetes regimen. *Diabet Med* 2008; 25(11): 1324–49.
12. Knol MJ, Twisk JW, Beekman AT, Heine RJ, Snoek FJ, Pouwer F. Depression as a risk factor for the onset of type 2 diabetes mellitus. A meta-analysis. *Diabetologia* 2006; 49(5):837–45.
13. Cosgrove MP, Sargeant LA, Griffin SJ. Does depression increase the risk of developing type 2 diabetes? *Occup Med(Lond)* 2008; 58(1): 7–14.
14. Gavard JA, Lustman PJ, Clouse RE. Prevalence of depression in adults. *Diabetes Care* 1993; 16(8):1167–78.
15. Brown LC, Majumdar SR, Newman SC, Johnson JA. History of depression increases risk of type 2 diabetes in younger adults. *Diabetes Care* 2005; 28(5): 1063–7.

ODABRANE TEME

UPOTREBA TUMORSKIH MARKERA U KLINIČKOJ PRAKSI

Goran Živković, S. Mitić, M. Petković

Odeljenje za onkologiju, Služba interne medicine, Opšta bolnica Leskovac

SAŽETAK

Otkriće tumorskih markera otvorilo je veliku nadu u medicini u pogledu detekcije, a posebno ranog otkrivanja pojedinih tumora.

Tumorski markeri su substance koje se semikvantitativno ili kvantitativno mogu izmeriti u tkivu ili telesnim tečnostima, u cilju detekcije maligne bolesti, praćenja njene biološke agresivnosti, procene efikasnosti onkološkog tretmana, kao i prognoze bolesti. Tumor markeri, po poreklu, mogu biti tkivni i humoralni. Tkivni tumor markeri se izoluju u tkivu i predmet su patologa. Humoralni tumor markeri se najčešće izoluju iz seruma ili urina i predmet su medicinske biohemije. Po sastavu su to najčešće antigeni ili njihovi delovi, peptide, enzimi, hormoni. Do sada nije izolovan idealan tumor marker, ali bi bilo poželjno da svaki tumor marker ima sledeće osobine: visoka specifičnost, visoka senzitivnost, da je organ specifičan, da je u korelaciji sa tumorskom masom, da ima nisku cenu. Za sada su u kliničkoj praksi tumorski markeri našli sledeću primenu: u selektivnom skriningu visoko rizičnih grupa, u monitoringu tumorske bolesti i praćenju efekata onkološkog tretmana, u proceni prognoze bolesti, a neki tu markeri u stadiranju bolesti.

Ključne reči: Tumorski markeri, specifičnost i senzitivnost tumorskih markera, selektivni skrining, monitoring

SUMMARY

The discovery of tumor markers has opened a big hope in medicine as far as the detection is concerned and especially early discovery of certain tumors.

Tumor markers are the substances which can be measured semi quantitatively or quantitatively in a tissue or body fluids in order to detect malignant diseases, monitor their biological aggressiveness, and estimate the efficiency of the oncological treatment as well as the prognosis of disease. According to their origin, tumor markers can be tissue or humoral. Tissue tumor markers are isolated in a tissue and they are the matter of a pathologist. Humoral tumor markers are most frequently isolated from serum or urine and they are the matter of medical biochemistry. According to their content, they are most frequently antigens or their parts, peptides, enzymes, hormones. Up till now, an ideal tumor marker has not been isolated, but it would be good that every tumor marker has the following characteristics: high specificity, high sensitivity, specific organ, correlation with a tumor mass, and to have a low price. For now, tumor markers have found the following use: in selective screening of highly risk groups, in monitoring the tumor disease and the effects of oncological treatment, in estimation of disease prognosis and some markers even in studying of a disease.

Key words: tumor markers, specificity and sensitivity of tumor markers, selective screening and monitoring

Uvod

Nasuprot brojnim, savremenim dijagnostičkim i terapijskim procedurama, svake godine u svetu, a i kod nas u Srbiji raste incidenca i mortalitet malignih bolesti.

Povećanje incidence malignih bolesti teško je sprečiti u uslovima savremenog načina života, jer je teško otkloniti brojnije faktore rizika spoljašnje sredine. Zato je velika pažnja usmerena na rano otkrivanje bolesti i pravovremeno lečenje, odnosno na sekundarnu prevenciju.

Ranim otkrivanjem malignih bolesti ne samo da otvaramo mogućnost izlečenja, poboljšanje

preživljavanja i umiranja od malignih bolesti, već smanjujemo i troškove lečenja.

U pravcu rane dijagnostike, medicinska nauka je veliku pažnju usmerila na otkriću što jednostavnije i jeftinije metode dijagnostike i praćenja malignih bolesti. U tom pravcu tumorski markeri su dali veliku nadu medicinskoj javnosti.

Definicija tumorskih markera

Tumorski markeri (TM) su supstance koje se semikvantitativno ili kvantitativno mogu izmeriti biohemijskim ili imunohemijskim metodama u tkivu, ili telesnim tečnostima, u cilju detekcije maligne bolesti, procene njene biološke agresiv-

nosti, procene efikasnosti onkološkog tretmana, kao i procene opšte prognoze bolesti.¹

Tumorske markere sintetišu tumorske ćelije ili zdrave ćelije kao reakciju na prisustvo tumora.

Prva supstanca ovog tipa otkrivena je 1848. godine, Bence-Jonesov protein u urinu, tridesetih godina 20 veka Alkalna fosfataza, a 1963. vrlo važan marker Alfafetoprotein, 1965 godine, takođe bitan Karcinoembrionalni antigen. Do sada je otkriveno na više stotina TM, ali nisu svi podjednako zauzeli važno mesto u onkologiji.

Podela tumorskih markera

U širem smislu TM se mogu podeliti na tkivne i humoralne.

Tkivni tumorski markeri

Tkivni tumorski markeri se otkrivaju u tkivima, predmet su patološke medicinske nauke i o njima u ovom tekstu neće biti puno reči. Oni su delovi koji se nalaze na površini ili unutar ćelija, identifikuju se posebnim aparatima i metodama u patohistologiji. Svakako da oni daju veliki doprinos u preciznoj dijagnostici tumora, imaju prediktivni značaj, tj. u izboru terapijskog tretmana, kao i prognozi malignih bolesti. Mogu se kao primer navesti brojne genske mutacije, zatim onkogene tipa HER1, HER2 onkogene, p53, Ki67, VGFR, Katepsin D, CD20 i drugi. Od velikog je značaja otkriće nekih receptora na površini ćelija tipa estrogenih receptora (ER), progesteronskih receptora (PR) i drugih.

Humoralni tumorski markeri

Humoralni tumor markeri se izoluju iz telesnih tečnosti, a najčešće iz seruma i urina. Oni mogu biti kao:

Antigeni: Alfafetoprotein (AFP), Carcinoembrionalni antigen (CEA): Prostata specifični antigen (PSA), Karcinomski antigen15-3 (Ca 15-3), Karcinomski antigen19-9 (Ca 19-9), Karcinomski antigen 50 (Ca-50), Karcinomski antigen 72-4 (Ca72-4).

Peptidi: insulin, Vazoaktivni intestinalni peptid (VIP), za tumore endokrinog pankreasa.

Enzimi: prostatična alkalna fosfataza (PAP), Laktat dehidrogenaza (LDH), neuron specifična enolaza (NSE).

Hormoni: Beta humani horionski gonadotropin (Beta HCG), Calcitonin (Ct), adrenokortikotropin (ACTH) Antidiuretski hormon (ADH).

Osobine idealnog tumorskog markera

Za sada nije otkriven idealan tumorski marker, ali bi bilo poželjno da svaki od njih ima u sebi u što većoj meri sledeće osobine:

1. Visoka specifičnost, osobina koja zahteva da tumorski marker ima što manje lažno pozitivnih rezultata, tj, da je što više karakterističan za određenu neoplazmu, a ne za druge neoplazme, kao i druga nespecifična stanja.
2. Visoka senzitivnost, osobina koja zahteva da tumorski marker ima što manje lažno negativnih rezultata, tj. da pokazuje u velikom procentu osetljivost za tumor, drugim rečima, da što manja tumorska masa daje pozitivnost tumorskog markera
3. Da je organ specifičan, tj. da reprezentuje što manji broj organa
4. Da je u visokom stepenu korelacije sa tumorskom masom
5. Da ima nisku cenu.

Klinička aplikacija tumorskih markera

Današnja saznanja o tumorskim markerima pružaju nam sigurne dokaze da nema idealnog tumorskog markera i do sada nijedan marker nije pokazao apsolutnu sigurnost u dijagnostici karcinoma, ali su nekoliko tumorskih markera pokazali dobre osobine kao pomoćna dijagnostička sredstva. Razlog tome je da do danas nije otkrivena supstanca koja je karakteristična samo za malignu ćeliju, a da je nema u zdravim ćelijama, samo je razlika u koncentracijama TM, koja je u bolesnika sa malignim bolestima viša.²

Upotreba tumorskih markera može se svesti u nekoliko domena:

- U selektivnom skriningu
- U monitoringu tumorske bolesti, tj. u ranoj detekciji progresije i praćenje efekata onkološke terapije.
- U stadiranju bolesti i proceni prognoze bolesti.

Skrining

U masovnom skriningu tumorski markeri nisu našli svoje opravdanje, ali u selektivnom skriningu visoko rizičnih grupa neki od tumorskih markera mogu biti od značaja^{1,2} kao na primer: PSA, kod muškaraca sa kliničkom slikom oboljenja prostate, naročito izračunavanje odnosa celokupnog i slobodnog PSA.

AFP može imati važnost kod pacijenata sa hroničnim oboljenjem jetre) hepatitis, ciroza i povišenim rizikom za karcinom jetre. Takođe, u dijagnostici germinalnih tumora testisa i ovarijuma, naročito neseminomske grupe.

Beta HCG, naročito kod pretrage germinalnih tumora testisa i ovarijuma

Ct, kod otkrivanja familijarne forme multiple endokrine neoplazije(MEN), u cilju otkrivanja medularnog karcinoma štitne žlezde.

Za upotrebu Ca-125 u skriningu nema još konsenzusa.

Dakle, za tumorske markere, isključujući pobrojane, postoji generalni konsensus da imaju skroman značaj u dijagnostici tumora.

Monitoring tumorske bolesti

Brojne studije, kao i sama praksa, pokazuju da skok tumorskih markera može najaviti kliničku progresiju ili rekurenciju tumorske bolesti i nekoliko meseci pre kliničke pojave bolesti.

Simultano određivanje dva ili više tumorskih markera, značajno poboljšava njihovu kliničku vrednost.

Od velike važnosti može biti poznavanje kinetike tumorskih markera, tj. njihovo kretanje u određenim vremenskim intervalima. Kao interval određivanja tumorskih markera se uzima period udvostručavanja tumorskih ćelija, a to je oko 50 dana. Preciznije, preporuka je da se mar-

keri određuju pre i posle hirurškog tretmana, zatim u tromesečnim intervalima (do dve godine), a zatim u šestomesečnim intervalima do šeste godine i jednom godišnje do kraja života.

Posebno treba napomenuti da je jako povoljno kada bi imali bazalne vrednosti markera pre pojave tumorske bolesti, jer su one različite od jedne do druge individue.

Pad nivoa markera posle onkološkog ili hirurškog tretmana, za obično 4 do 6 nedelja govori da li je i u kojoj meri tretman uspešan. Skok markera u toku praćenja bolesti za 25 do 30% zahteva ponavljanje istih za mesec dana. Ukoliko se povišena vrednost održava ili skače, treba tragati za pojavom metastaza.

Stadiranje tumorske bolesti i procena prognoze bolesti

Neki od markera su prihvaćeni kao standard u određivanju stadijuma bolesti, kao LDH u Melanomu i LDH, AFP i Beta HCG u testikularnim tumorima. Takođe, u ovim kao i drugim tumorima, tumorski markeri nam daju solidnu prognostičku vrednost.

Serumski tumorski markeri od značaja za određene lokalizacije malignih bolesti.

CEA

Nespecifičan i nesenzitivan tumor marker, koji se obično koristi u monitoringu za simultano praćenje sa karakterističnim markerima za debelo crevo, dojku, pankreas, ovarijum i dr. Ne može se koristiti u skriningu i dijagnostici kolorektalnog karcinoma, ali može u monitoringu.⁴

Porast CEA je često prvi signal rekurencije bolesti i 1,5 do 6 meseci pre kliničke detekcije. Normalne vrednosti ne prelaze više od 5 ng/ml. U metastatskoj bolesti više od 70 % pacijenata ima povišene vrednosti. Takođe se mogu naći povišene vrednosti kod pušača i nekih nemalignih stanja (hepatitis, opstrukcija žučnih puteva, ulcerozni kolitis, ciroza jetre, bronhitis, emfizem pluća, oboljenje bubrega, pankreasa.

NSE

NSE je enzim, nespecifičan marker, može imati značaj u monitoringu neuroendokrinih tumora: neuroblastoma, medularnog carcinoma tireoideje, mikrocelularnom karcinomu pluća. Gornja granica je 25 ng/ml.

CYFRA 21-1

U poslednje vreme se ređe koristi u monitoringu nemikrocelularnog carcinoma pluća. Normalne vrednosti do 3,3 ng/ml.

SCC antigen

Novijeg datuma, može se koristiti u monitoringu skvamoznog carcinoma pluća, grlića materice, skvamoznih carcinoma glave i vrata.

Ca 15-3

Ca15+3 je jedan od najčešće korišćenih tumor markera u onkologiji. On je nespecifičan i nedovoljno senzitiv, ali karakterističan tumor marker za karcinom dojke.

Gornja granica vrednosti 30ng/ml. Nivoi u serumu ne zavise od pušenja, pola, starosti, menopauzalnog stanja, laktacije, trudnoće. Povišene vrednosti se mogu naći u nekim nemalignim stanjima: hronični hepatitis, (do 40%), ciroza (do13%), sarkoidoza (do16%), tuberkuloza (do10%).

Povišene vrednosti mogu se naći i kod karcinoma ovarijuma, kolona, pluća, pankreasa.

Kod ranog carcinoma dojke povišene vrednosti do u 10% pacijenata, ali kod odmakle bolesti do 70% pacijenata imaju povišene vrednosti.⁴ Dakle, ima nisku senzitivnost u ranim stadijumima carcinoma dojke i skromnu dijagnostičku vrednost. Od velike važnosti je u monitoringu kada mu je senzitivnost 75 do 90%. Povećanje vrednosti od 25 do 30% u odnosu na predhodni nivo dolazi od 4 do 6 meseci ranije u odnosu na detekciju progresije standardnim metodom. Ostaje u praksi veliko pitanje, da li koristiti tumor marker kod verifikovanih metastatskih promena, kada se iste mogu pratiti merljivim standardnim, dijagnostičkim procedurama?

Ca 19-9

Nespecifičan i nedovoljno senzitiv, tumor marker, karakterističan za karcinom pankreasa, karcinom debelog creva i želuca. Normalni nivoi do 35ng/ml. Može biti povišen u nekim nemalignim stanjima: akutni hepatitis, pancreatitis, cistična fibroza. Vrednosti do 60 ng/ml su sumnjive na pancreatitis, a veće od 70 ng/ml na karcinom pankreasa. Povišene vrednosti mogu biti u žutici saolestazom, kada su povišene vrednosti nevalidne za procenu kod carcinoma pankreasa.⁷

Ca-50 i Ca72-4

Karakteristični Tu marker za debelo crevo i rectum. U poslednje vreme njihovo korišćenje u monitoring je potisnuto drugim dijagnostičkim procedurama. Njihova značajnost u monitoringu se povećava u simultanom određivanju sa CEA markerom.

Ca-125

Nespecifičan, ali veoma karakterističan tumor marker za karcinom jajnika (serozni karcinom). U odmaklom stadijumu bolesti je povišen kod 90% žena. Vrednosti su mu takođe povišene kod polovine pacijenata, dok je bolest na samom jajniku, zbog čega se razmatra mogućnost uvođenja Ca125 u skrining.⁴ Međutim vrednosti mogu biti povišene i u karcinomu pluća, kolona, pankreasa, dojke. Vrednosti mogu biti povišene u nekim benignim stanjima: benigne ginekološke bolesti, naročito u endometriozu, ciroza jetre, pancreatitisu.

Normalne vrednosti su do 35ng/ml. Za upotrebu u skriningu još uvek nema konsenzusa, ali u monitoringu svakako ima veliki značaj, naročito nakon operacije za otkrivanje rezidui razmatranja second look operacije.

Veće vrednosti od 40 ng/ml, prediktivne su za postojanje rezidui. Njegov pad posle operacije i eventualna elevacija nakon tretmana može ukazivati na tok bolesti. Nivo serumskog Ca-125 potrebno je da se određuje prilikom svake kontrole, jer predstavlja odličan predictor relapse bolesti.³

PSA

PSA je veoma karakterističan, organ specifičan, ali ne i tumor specifičan tumor marker. Senzitivnost je 95 do 97% kod metastatskog karcinoma prostate. Specifičnost mu umanjuju benigna stanja: hiperplazije prostate, adenoma prostate, stariji pacijenti sa infekcijom.

Normalne vrednosti do 4 ng/ml. Vrednosti u serumu do 10 ng/ml, (siva zona) bude sumnju na karcinom (1 od 4 slučaja imaju karcinom), kada možemo određivanjem vrednosti slobodnog prema ukupnom, opredeliti se za ili protiv biopsije prostate. Ako su vrednosti niže od 25%, preporučuje se biopsija prostate, mada i tu nema konsenzusa većine autora.

Meta analize 4 randomizovana klinička trajala procenjuju da je efekat od PSA zasnovanog skrininga karcinoma prostate daje povećanje incidence dijagnoze kancera prostate, ali ne i smanjenje mortaliteta karcinoma prostate.⁵ Tako da potvrđuje ispravost odlaganja PSA u skriningu karcinoma prostate. U prilog tome i podatak da je u USA preporučeno godišnje testiranje za sve muskarce preko 50 godina. Samo 1995. su u masovnom skriningu baziranom na PSA kod asimptomatskih pacijenata otkrili 400.000 slučajeva karcinoma prostate. Iste godine je od karcinoma prostate umrlo oko 38.000 ljudi. Dok podatak iz Evrope govori da je jedne godine selektivnim skriningom kod simptomatskih pacijenata otkriveno 85.000 karcinoma prostate, a umrlo iste godine oko 20.000 pacijenata od karcinoma prostate.⁸ To još jedna potvrda da masovni skrining baziran na PSA i rano otkrivanje karcinoma prostate ne daje benefit u pogledu smanjenja mortaliteta i da nije opravdan medicinski i finansijski.

PAP

PAP je senzitivniji, ali manje od PSA, organ specifičan, ali ne i tumor specifičan marker. Senzitivnost do 65% za kasni stadijum bolesti.

Normalne vrednosti u serumu do 2 ng/ml. Ima manji praktični značaj od PSA, zbog toga je njegova upotreba potisnuta. Koristi se za praćenje pacijenata na antiandrogenoj terapiji.

AFP

Povišene vrednosti su kod fetusa i u trudnoći. Normalne vrednosti u serumu su do 10ng/ml. Karakterističan je i dosta senzitivniji, ali nespecifičan tumor marker. Prihvatljiv je u selektivnom skriningu i monitoring oboljenja jetre i gonada. Nema zvaničnog konsenzusa za skrining. Vrednosti u serumu do 500ng/ml mogu se naći kod sekundarnih tumora jetre kada se viđa i povećanje CEA. Signifikantna vrednost za primarne tumore jetre preko 1.000 ng/ml.¹ Lažno pozitivni rezultati se javljaju u hipogonadizmu, trudnici, hepatitisu (i preko 1.000 ng/ml, ali tranzitorno). Vrednosti koncentracije AFP veće od 500 ng/ml kod pacijenata koji imaju hronično oboljenje jetre su indikacija za dalje detaljno ispitivanje.⁶ Takođe ukoliko su vrednosti manje od 500 ng/ml, ali pri tom stalno rastu, taj porast budi sumnju na hepatocelularni karcinom (HCC).

Dosta visoke vrednosti daju ekstenzivni germcell ekstrapodalni tumori i gonadalni tumori neseminomskog tipa: disgerminoma, teratoma, maligni embrionalni karcinom, Jollc-sac tumor, horiokarcinom.

Beta HCG

Beta HCG je hormon posteljice. Ima značaja u dijagnostici i monitoringu trudnoće, mole hidatidose i horiokarcinoma, ali i seminoma, tumora jetre, pluća, dojke. Povišene vrednosti u više od 80% slučajeva ekstenzivnih germ cell tumora. Zajedno sa AFP ima dobru ulogu u dijagnozi, stadiranju i prognozi testikularnih tumora.

LDH

LDH je enzim, nespecifično povišen u mnogim nemalignim stanjima: oboljenje jetre, pluća, srca itd.

Kao tumor marker ima značaja u karcinomu testisa, melanomu, Ewing sarkomu, limfomima, leukemijama.¹

S100-protein beta, da bi se isključilo postojanje metastaza melanoma.

BETA-2-mikroglobulin (B2M)

B2M ima povišene nivoe u multiplom mielomu, hroničnoj limfaticnoj leukemiji, limfomi, ali i u bolestima bubrega i hepatitisa. Normalne vrednosti su mu do 25 mg/l. Prevažodna mu je uloga u monitoring pomenutih bolesti i stanja, kao i prognozi istih.

Zaključak

Otkriće tumor markera učinio je veliki pomak u medicini u pogledu detekcije pojedinih tumora, praćenja toka bolesti, praćenja terapijskog efekta, predikcije na određenu terapiju, prognoze bolesti i stadiranja nekih tumora. Međutim, u pogledu precizne, definitivne dijagnoze, biopsija i patohistoloska verifikacija tumora ostaju i dalje suverena metoda.

Literatura

1. Filipović S. Osnovi kliničke onkologije. Galeb Niš, 2009
2. Turić M. i drugi, Klinička onkologija. Zagreb: Nakladni zavod Globus, 1996
3. Tomašević Z. i saradnici. Beograd: Nacionalni komitet za izradu Vodiča kliničke prakse, Radna grupa za maligne bolesti, 2002 Beograd: Grafika Jovšić)
4. Sturgeron K. Practice guidelines for tumor marker use in the clinic, Clinical chemistry, 2002; vol 48 no 81151-1159
5. ASCO Annual Meeting 2012, Report for oncologist, pharmacists and nurses, Actavis, PSA based Scrinig for prostate cancer, highlight
6. Stanković S. Preporuke za primenu tumorskih markera kod primarnog karcinoma jetre. JMB 27:25-42, 2008; (suplement No 1)
7. T. Seufferlein et al., Pancreatic adenocarcinoma: ESMO-ESDO Clinical Practice Guidelines for diagnosis, tretment and folloW-up. Annals of Oncology 2012; Volume 23 Supplement 7
8. Jim Cassidy et al. Oxford handbook of oncology, Oxford university press, 2006.

UPUTSTVO AUTORIMA

Definicija časopisa

APOLLINEM MEDICUM ET AESCULAPIUM je časopis Podružnice SLD u Leskovcu. Objavljuje originalne radove iz svih grana medicine, stomatologije i srodnih medicinskih grana, stručne radove, prethodna saopštenja, prikaze slučajeva, metode lečenja i hirurških tehnika, radove iz eksperimentalne medicine, istorije medicine i zdravstva, revijske radove po pozivu, radove sa kongresa i sastanaka održanih u zemlji i inostranstvu, preglede stručne literature, pisma glavnom uredniku i sve informacije od značaja za razvoj medicine i zdravstva. Radovi i abstrakti sa stručnih sastanaka, simpozijuma i kongresa publikuju se kao supplementum.

Priprema rada

Radovi moraju biti napisani prema uputstvu. Uređivački odbor određuje recenzente iz redakcionog kolegijuma iz relevantne oblasti.

O izboru radova za štampanje odlučuje glavni urednik, na osnovu predloga Uređivačkog odbora.

Radovi se razmatraju pod uslovom da se podnose samo ovom časopisu, da do tada nisu bili štampani, ili u isto vreme podneti za štampanje drugom časopisu. Može se štampati kompletan rad koji sledi ranije objavljene rezultate u vidu abstrakta u drugom časopisu.

Za ispravnost i verodostojnost podataka i rezultata odgovaraju isključivo autori. Štampanje rada ne znači da glavni urednik, urednici, Uređivački odbor i Redakcioni kolegijum prihvataju, potvrđuju i odgovaraju za rezultate i zaključke prikazane u radu.

Tekst rada ukucati u Microsoft Word-u latinicom (Serbian Latin kodni raspored), sa dvostrukim proredom, fontom Times New Roman i veličinom slova 12 tačaka (12 pt). Sve margine podesiti na 25 mm, veličinu stranice na format A4, a tekst kucati s levim poravnanjem i uvlačenjem svakog pasusa za 10 mm, bez deljenja reči (hifenacije). Ne koristiti tabulatore i uzastopne prazne karaktere. Posle svakog znaka interpunkcije staviti samo jedan prazan karakter. Ako se u tekstu koriste specijalni znaci (simboli), koristiti font Symbol. Podaci o korišćenju literature u tekstu označavaju se arapskim brojevima u uglastim zagradama - npr. [1, 2], i to onim redosledom kojim se pojavljuju u tekstu. Stranice numerisati redom u okviru donje margine, počev od naslovne strane.

Koristiti kratke i jasne rečenice. Prevod pojmova iz strane literature treba da bude u duhu srpskog jezika. Sve strane reči ili sintagme, za koje postoji

odgovarajuće ime u našem jeziku zameniti tim nazivom. Za nazive lekova koristiti isključivo generička imena. Uređaji (aparati) se označavaju fabričkim nazivima, a ime i mesto proizvođača treba navesti u oblim zagradama. Ukoliko se u tekstu koriste oznake koje su spoj slova i brojeva, precizno napisati broj koji se javlja kao eksponent ili kao indeks (npr. ^{99}Tc , IL-6, O₂, B₁₂, CD₈).

Ukoliko je rad deo magistarske teze, doktorske disertacije, ili je urađen u okviru naučnog projekta, to treba posebno naznačiti u napomeni na kraju teksta. Takođe, ukoliko je rad prethodno saopšten na nekom stručnom sastanku, navesti zvaničan naziv skupa, mesto i vreme održavanja.

Rukopis rada dostaviti u elektronskoj formi na CD-u i odštampan, na laserskom štampaču, jednodimenzionalno na beloj hartiji formata A4 u tri primerka.

Stranice se obeležavaju brojevima, počev od naslovne strane. Grafikoni, tabele i fotografije se daju na posebnom listu sa naslovom i fusnotom, kao i legende za ilustracije.

Svaka rukopisna komponenta rada mora početi sa novom stranicom sledećim redosledom: naslovna strana, rezime i ključne reči, tekst, zahvalnice, reference, tabele i legende za ilustracije.

Naslovna strana. Na posebnoj, prvoj stranici rukopisa treba navesti sledeće: naslov rada bez skraćenica; puna imena i prezimena autora (bez titula) indeksirana brojevima; zvaničan naziv ustanova u kojima autori rade, mesto i državu (redosledom koji odgovara indeksiranim brojevima autora); na dnu stranice navesti ime i prezime, adresu za kontakt, broj telefona, faks i e-mail adresu autora zaduženog za korespondenciju.

Autorstvo. Sve osobe koje su navedene kao autori rada treba da se kvalifikuju za autorstvo. Svaki autor treba da je učestvovao dovoljno u radu na rukopisu kako bi mogao da preuzme odgovornost za celokupan tekst i rezultate iznesene u radu. Autorstvo se zasniva samo na: bitnom doprinosu koncepciji rada, dobijanju rezultata ili analizi i tumačenju rezultata; planiranju rukopisa ili njegovoj kritičkoj reviziji od znatnog intelektualnog značaja; u završnom doterivanju verzije rukopisa koji se priprema za štampanje.

Autori treba da prilože opis doprinosa u rukopisu za svakog koautora pojedinačno. Svi drugi koji su doprineli izradi rada, a koji nisu autori rukopisa, trebalo bi da budu navedeni u zahvalnici s opisom njihovog rada, naravno, uz pisani pristanak.

Sažetak. Uz originalni rad na posebnoj stranici treba priložiti kratak sadržaj rada obima 100-250 reči. Za originalne radove kratak sadržaj treba da ima sledeću strukturu: Uvod, Cilj rada, Metode rada, Rezultati, Zaključak; svaki od navedenih segmenata pisati kao poseban pasus. Navesti najvažnije rezultate (numeričke vrednosti) statističke analize i nivo značajnosti. Za prikaze bolesnika kratak sadržaj treba da ima sledeće: Uvod, Prikaz bolesnika i Zaključak.

Ključne reči. Ispod sažetka navesti ključne reči (od tri do šest).

Prevod sažetka na engleski jezik. Na posebnoj stranici priložiti naslov rada na engleskom jeziku, puna imena i prezimena autora (bez titula) indeksirana brojevima, zvaničan naziv ustanova na engleskom jeziku, mesto i državu. Na sledećoj posebnoj stranici priložiti sažetak na engleskom jeziku (Summary) sa ključnim rečima (Keywords).

Struktura rada. Svi podnaslovi se pišu velikim slovima i boldovano. Originalni rad treba da ima sledeće podnaslove: Uvod, Cilj rada, Metode rada, Rezultati, Diskusija, Zaključak, Literatura. Prikaz bolesnika čine: Uvod, Prikaz bolesnika, Diskusija, Literatura. Ne treba koristiti imena bolesnika ili inicijale, brojeve istorije bolesti, naročito u ilustracijama.

Uvod: Sadrži cilj rada, jasno definisan problem koji se istražuje. Citirati reference iz relevantne oblasti, bez šireg prikaza radova i podataka sa zaključcima koji su objavljeni.

Metode: Opisati selekciju observacionog ili eksperimentalnog materijala (bolesnici ili laboratorijske životinje, obuhvatajući kontrolne grupe). Dati metode rada, aparate (tip, proizvođač i adresa) i postupak dobijanja rezultata, što dozvoljava drugim autorima da ih ponove. Navesti reference za korišćene metode istraživanja, kao i statističke metode analize. Precizno navesti sve lekove i hemijske agense koji su upotrebljavani, generički naziv(i), doza(e) i načini davanja. Ne treba koristiti imena bolesnika, inicijale, niti broj u bolničkim protokolima.

Statistika: Opisati statističke metode obrade podataka za ocenu rezultata rada i njihovu verifikaciju, upotrebljena dizajn metoda. Ne duplirati podatke u grafikonima i tabelama, izbegavati neadekvatnu upotrebu statističkih termina.

Rezultati: Prikazati rezultate u logičnom rasporedu u tekstu, tabelama i ilustracijama. Ne ponavljati podatke iz tabela i ilustracija, rezimirati samo značajne rezultate. Rezultate merenja iskazati u SI jedinica.

Diskusija: Naglasiti nove i značajne aspekte istraživanja, kao i zaključke što slede iz njih. Ne ponavljati i detaljno opisivati podatke, ili drugi materijal, što su dati u uvodu ili u rezultatima rada. Uključiti značaj uočenih rezultata, njihova ograničenja i odnos prema zapažanjima i istraživanjima drugih relevantnih autora. Izbegavati navođenje rezultata rada koji su u toku i nisu kompletirani. Nove hipoteze treba navesti samo kada proističu iz rezultata istraživanja. Preporuke su dozvoljene samo ako imaju osnova iz rezultata rada.

Zahvalnica. Navesti sve one koji su doprineli stvaranju rada, a ne ispunjavaju merila za autorstvo, kao što su osobe koje obezbeđuju tehničku pomoć, pomoć u pisanju rada ili rukovode odeljenjem koje obezbeđuje opštu podršku. Finansijska i materijalna pomoć, u obliku sponzorstva, stipendija, poklona, opreme, lekova i drugo, treba takođe da bude navedena.

Literatura. Reference numerisati rednim arapskim brojevima prema redosledu navođenja u tekstu. Broj referenci ne bi trebalo da bude veći od 30, osim u pregledu literature, u kojem je dozvoljeno da ih bude do 50. Broj citiranih originalnih radova mora biti najmanje 80% od ukupnog broja referenci, odnosno broj citiranih knjiga, poglavlja u knjigama i preglednih članaka manji od 20%. Ukoliko se domaće monografske publikacije i članci mogu uvrstiti u reference, autori su dužni da ih citiraju. Većina citiranih naučnih članaka ne treba da bude starija od pet godina. Izbegavati korišćenje apstrakta kao reference, a apstrakte starije od dve godine ne citirati. Reference članaka koji su prihvaćeni za štampu treba označiti kao "u štampi" (in press) i priložiti dokaz o prihvatanju rada.

Reference se citiraju prema Vankuverskom stilu (uniformisanim zahtevima za rukopise koji se predaju biomedicinskim časopisima), koji je uspostavio Međunarodni komitet urednika medicinskih časopisa (<http://www.icmje.org>), čiji format koriste U.S. National Library of Medicine i baze naučnih publikacija. Primere navođenja publikacija (članaka, knjiga i drugih monografija, elektronskog, neobjavljenog i drugog objavljenog materijala) možete pronaći na internet stranici http://www.nlm.nih.gov/bsd/uniform_requirements.html. Prilikom navođenja literature veoma je važno pridržavati se pomenutog standarda, jer je to jedan od tri najbitinija faktora za indeksiranje prilikom klasifikacije naučnih časopisa.

Slike i Sheme (crteži). Slike se označavaju arapskim brojevima po redosledu navođenja u tekstu, sa legendom. Primaju se isključivo originalne fotografije u digitalnom formatu, u rezoluciji od 300 dpi, veličine 10×15 cm, a zapisane u JPG ili TIFF formatu. Slike dostaviti na CD-u i odštampane na papiru. Ako se na fotografiji može osoba identifikovati, potrebna je pismena dozvola za njeno objavljivanje. Ako su ilustracije bilo koje vrste bile publikovane, potrebna je dozvola autora za njihovu reprodukciju i navesti izvor.

Grafikoni. Grafikoni treba da budu urađeni i dostavljeni u Excel-u, da bi se videle prateće vrednosti raspoređene po ćelijama. Iste grafikone linkovati i u Word-ov dokument, gde se grafikoni označavaju arapskim brojevima po redosledu navođenja u tekstu, sa legendom. Svi podaci na grafikonu kucaju se u fontu Times New Roman. Korišćene skraćenice na grafikonu treba objasniti u legendi ispod grafikona. Svaki grafikon odštampati na posebnom listu papira i dostaviti po jedan primerak uz svaku kopiju rada.

Tabele. Tabele se označavaju arapskim brojevima po redosledu navođenja u tekstu. Tabele raditi isključivo u Word-u, kroz meni Table-Insert-Table, uz definisanje tačnog broja kolona i redova koji će činiti mrežu tabele. Desnim klikom na mišu - pomoću opcija Merge Cells i Split Cells - spajati, odnosno deliti ćelije. Tekst ukucati fontom Times New Roman, veličine slova 12 pt, sa jednostrukim proredom i bez uvlačenja teksta. Korišćene skraćenice u tabeli treba objasniti u legendi ispod tabele. Svaku tabelu odštampati na posebnom listu papira i dostaviti po jedan primerak uz svaku kopiju rada.

Skraćenice. Koristiti samo kada je neophodno i to za veoma dugačke nazive hemijskih jedinjenja, odnosno nazive koji su kao skraćenice već prepoznatljivi (standardne skraćenice, kao npr. DNK, sida, HIV, ATP). Za svaku skraćenicu pun termin treba navesti pri prvom navođenju u tekstu, sem ako nije standardna jedinica mere. Ne koristiti skraćenice u naslovu. Izbegavati korišćenje skraćenica u kratkom sadržaju, ali ako su neophodne, svaku skraćenicu ponovo objasniti pri prvom navođenju u tekstu.

Decimalni brojevi. U tekstu rada decimalne brojeve pisati sa zarezom. Kad god je to moguće, broj zaokružiti na jednu decimalu.

Jedinice mera. Dužinu, visinu, težinu i zapreminu izražavati u metričkim jedinicama (metar -m, kilo-

gram - kg, litar - l) ili njihovim delovima. Temperaturu izražavati u stepenima Celzijusa (°C), količinu supstance u molima (mol), a pritisak krvi u milimetrima živinog stuba (mm Hg). Sve rezultate hematoloških, kliničkih i biohemijskih merenja navoditi u metričkom sistemu, prema Međunarodnom sistemu jedinica (SI).

Obim rukopisa. Celokupni rukopis rada - koji čine naslovna strana, kratak sadržaj, tekst rada, spisak literature, svi prilozi, odnosno potpisi za njih i legenda (tabele, slike, grafikoni, sheme, crteži), naslovna strana i sažetak na engleskom jeziku - mora iznositi za originalni rad, saopštenje ili rad iz istorije medicine do 5.000 reči, a za prikaz bolesnika, ili edukativni članak do 3.000 reči.

Provera broja reči u dokumentu može se izvršiti u programu Word kroz podmeni Tools-Word Count ili File-Properties-Statistics.

Prpratno pismo. Uz rukopis obavezno priložiti pismo koje su potpisali svi autori, a koje treba da sadrži: izjavu da rad prethodno nije publikovan i da nije istovremeno podnet za objavljivanje u nekom drugom časopisu, te izjavu da su rukopis pročitali i odobrili svi autori koji ispunjavaju merila autorstva. Takođe je potrebno dostaviti kopije svih dozvola za: reprodukovanje prethodno objavljenog materijala, upotrebu ilustracija i objavljivanje informacija o poznatim ljudima ili imenovanje ljudi koji su doprineli izradi rada.

Slanje rukopisa. Rukopis rada i svi prilozi uz rad mogu se dostaviti preporučenom pošiljkom, imejlom ili lično dolaskom u Uredništvo. Ukoliko se rad šalje poštom ili donosi u Uredništvo, tekst se dostavlja odštampan u tri primerka i narezan na CD (snimljeni materijal treba da je identičan onom na papiru).

Rad koji ne ispunjava uslove ovog uputstva ne može biti upućen na recenziju i biće vraćen autorima da ga dopune i isprave. Pridržavanjem uputstva za pisanje rada znatno će se skratiti vreme celokupnog procesa do objavljivanja rada u časopisu, što će pozitivno uticati na kvalitet i redovnost izlaženja svezaka.

Radove slati na adresu:

Podružnica SLD Leskovac
Glavni i odgovorni urednik
APOLLINEM MEDICUM ET AESCULAPIUM
Leskovac, Ul. Svetozara Markovića br. 116

LISTA ZA PROVERU

OPŠTA UPUTSTVA

- Word
- latinica
- Times New Roman
- 12 pt
- sve margine 2,5 cm
- stranica A4
- uvlačenje pasusa 10 mm
- literatura u tekstu u zagradama [...]

PRVA STRANICA

- Naslov rada bez skraćenica
- Puna imena i prezimena autora
- Zvaničan naziv ustanova, mesto, država
- Kontakt-adresa, telefon, e-mail

SAŽETAK (100-250 reči)

Originalan rad:

- Uvod
- Cilj rada
- Metode rada
- Rezultati
- Zaključak
- Ključne reči (3-6)

Prikaz bolesnika:

- Uvod
- Prikaz bolesnika
- Zaključak
- Ključne reči (3-6)

Summary (100-250 words)

Original article:

- Introduction
- Objective
- Methods
- Results
- Conclusion
- Keywords (3-6)

Case report:

- Introduction
- Case outline
- Conclusion
- Keywords (3-6)

TEKST RADA

Originalan rad (do 5.000 reči):

- Uvod
- Cilj rada
- Metode rada
- Rezultati
- Diskusija
- Zaključak
- Literatura (Vankuverski stil)

Prikaz bolesnika (do 3.000 reči):

- Uvod
 - Prikaz bolesnika
 - Diskusija
 - Literatura (Vankuverski stil)
- Saopštenje ili rad iz istorije medicine (do 5.000 reči)

PRILOZI

Tabele (Word):

- Tabela 1.

Grafikoni (Excel, link u Word):

- Grafikon 1.

Slike (original, skenirano, 300 dpi)

- Slika 1.

Sheme (CorelDraw)

- Shema 1.

OSTALO

- skraćenice u latinici podvući
- decimalni brojevi sa zarezom
- jedinice SI

SLANJE RADA

- poštom ili lično u tri identična odštampana primerka i snimljena na CD; e-mail
- izjave s potpisima svih autora
- opis doprinosa u radu svih autora
- propratno pismo

